164
3
2

FACULTÉ DE MÉDECINE DE PARIS

CONCOURS D'AGRÉGATION

(CHIRURGIE)

DU

CANCER DE LA LANGUE

PAR

LE Dr THÉOPHILE ANGER

CHIRURGIEN DES HÔPITAUX.

ROYAL COLLEGE OF SURGEONS

PRESENTED BY
M Giraldès

AVEC 2 PLANCHES EN LITHOGRAPHIE

PARIS

P. ASSELIN, SUCCESSEUR DE BÉCHET JEUNE ET LABÉ,

Place de l'École-de-Médecine.

1872

JUGES DU CONCOURS.

MM. GOSSELIN, président.
BROCA.
PAJOT.
DOLBEAU.
TILLAUX.
DUPLAY.
LARREY.

COMPETITEURS.

MM. ANGER (Benjamin).
ANGER (Théophile).
BERGERON (Henri).
DELENS.
HORTELOUP.
LUCAS CHAMPIONNIÈRE.
NICAISE.
TERRIER.

A. Parent, imprimeur de la Faculté de Médecine, rue Mr-le Prince, 31.

Folio 16/3

TABLE DES MATIÈRES.

Introduction 3

Anatomie et physiologie pathologique générales 12

Caractères histologiques du papillome 27

Caractères histologiques de l'épithéliome 32

Evolution 36

Envahissement ganglionnaire 40

Etiologie 46

Symptomes locaux 52

— fonctionnels 69

Marche, durée, terminaison 72

Diagnostic 74

Pronostic 84

Récidive 84

Traitement 90

Indications opératoires 94

Méthodes opératoires 105

Choix d'une méthode opératoire 120

Tableau analytique des opérations 130

A. Parent, imprimeur de la Faculté de Médecine, rue Mr-le-Prince, 31.

Digitized by the Internet Archive
in 2015

https://archive.org/details/b22338949

DU

CANCER DE LA LANGUE

« C'est une maladie horrible dont l'odeur infecte et insupportable, en éloignant les parents et les amis les plus affectionnés, prive ceux qui en sont attaqués, des consolations qui sont le plus grand adoucissement qu'on puisse trouver dans les maux incurables. »

LOUIS, 1774.

INTRODUCTION

Le cancer de la langue est une maladie à la fois si fréquente et si grave, que son histoire appartient à toutes les époques de la médecine. Hippocrate, Celse, Galien s'accordent pour en proclamer la nature essentiellement maligne et l'incurabilité absolue. La chirurgie moderne en a appelé de cette condamnation anticipée de toute tentative de traitement, mais une longue période s'écoula avant que cette révolution partielle dans l'art trouvât l'occasion de s'accomplir.

Bien que Ruysch ait proposé le premier d'exciser et de cautériser les ulcères malins de la langue, bien que quelques chirurgiens se soient hasardés à suivre ce conseil, c'est à Louis surtout qu'il faut rapporter l'honneur de cette innovation. Il est le véritable propagateur et le vulgarisateur de cette idée restée stérile jus-

que-là, et il ne fallut rien moins que sa grande notoriété, que le prestige dont il jouissait et l'accent de conviction avec lequel il s'exprime, pour vaincre les répugnances et triompher de la routine.

Peut-on facilement se rendre compte aujourd'hui des raisons qui ont si longtemps fait rejeter toute tentative d'extirpation des tumeurs de la langue? J'ai parlé de la routine et des traditions; j'ajouterai l'autorité des maîtres anciens, trop respectés pendant cette longue période, où le temps s'écoulait en discussions stériles, et dont la médecine ne sut s'affranchir que le jour où elle se sentit assez forte pour se passer d'une tutelle.

Mais ce n'est pas tout. Il y a d'autres raisons sinon plus réelles, au moins plus spéciales à invoquer.

D'abord, il ne faut pas oublier que la chirurgie des cavités naturelles (fosses nasales, vagin, utérus, rectum) est de création moderne. Avant que l'anatomie eût acquis la précision qui est aujourd'hui son caractère dominant, on n'osait pas s'aventurer dans des régions difficiles à explorer, où la main ne manœuvre qu'avec peine et parfois aveuglément, où enfin les accidents d'une opération peuvent acquérir une gravité exceptionnelle. Or, la cavité buccale réunit ces diverses conditions, et la langue, placée au milieu d'elle et adhérente par une large base aux parties molles de la région sus-hyoïdienne, devait partager l'abandon où la laissa longtemps la médecine opératoire.

Il faut reconnaître cependant que la pointe, grâce à sa mobilité et à la facilité avec laquelle on peut l'attirer au dehors, ne se trouve pas le moins du monde dans les mêmes conditions que la base, et il y aurait lieu de s'étonner que les chirurgiens n'aient guère osé y tou-

cher avant l'époque de Louis, si cette partie de l'organe, si vive dans ses mouvements, si souple, si capable de se plier à toutes les inflexions, n'était chargée d'une fonction spéciale, élément important de la vie sociale.

Par cela même que l'intention de priver de la parole avait inspiré aux anciens l'invention d'un supplice nouveau, l'amputation de la langue, la crainte d'arriver au même résultat par une opération put arrêter longtemps la main des chirurgiens. En vain, quelques-uns des suppliciés continuaient-ils à parler aussi bien qu'avant leur mutilation ; on criait au miracle et tout était dit. En vain, plusieurs siècles après, A. Paré et Roland de Bellebat, rapportèrent-ils des faits du même genre. L'amour du merveilleux imposait encore silence au bon sens, si bien qu'on est obligé de savoir gré à Horstius d'avoir secoué le joug des superstitions religieuses et d'avoir cherché une explication dans une idée fausse à la vérité, mais au moins scientifique dans son essence: il croyait à la régénération de l'organe.

La question en était à ce point, en 1774, lorsque Louis fit paraître son mémoire. Il semble que la pensée qui l'inspire soit avant tout humanitaire; les souffrances physiques et morales des malheureux atteints de cancer de la langue, deviennent sous sa plume un puissant argument en faveur de l'intervention chirurgicale, et il n'hésite pas à accuser de *timidité* un de ses plus illustres prédécesseurs, Morgagni, et exprime à ce propos un regret qui renferme un blâme, c'est que la supériorité de ses connaissances en anatomie pathologique ne s'étende pas aux moyens curatifs.

On n'était pas sans savoir, même avant lui, que la langue est un organe extrêmement vasculaire. Le sup-

plice de l'amputation avait même dû contribuer à vulgariser cette notion ; car, sans aucun doute, plus d'un de ceux qui l'avaient subi avaient succombé à l'hémorrhagie. Peut-être peut-on trouver, dans ce fait, la raison de la *timidité* de Morgagni et de bien d'autres. Mais Louis ne recula pas devant la difficulté, et insista surtout sur la conservation de la parole après l'amputation de la totalité de la langue.

Les rares chirurgiens qui s'étaient risqués avant Louis à faire cette opération, avaient saisi l'indication qui devait s'imposer, quand même, à tous ceux qui se fussent aventurés à porter l'instrument tranchant sur la langue: ils éteignaient des fers rouges dans la plaie après l'excision. On verra par la suite que la même pensée a inspiré tous ceux qui ont imaginé une nouvelle méthode opératoire, à savoir *prévenir l'hémorrhagie et la combattre.*

La nécessité de perfectionner les moyens curatifs devint plus pressante encore, lorsqu'on ne se contenta plus d'enlever les cancers de la pointe et qu'on osa s'attaquer à ceux de la base, ayant même envahi en partie le plancher de la bouche. Il fallut du nouveau à tout prix, et les difficultés rencontrées dans la voie ouverte brillamment par Louis donnèrent naissance à plusieurs méthodes, qu'il me faudra étudier et comparer avec soin dans le chapitre relatif au traitement.

L'historique général de ce mouvement chirurgical offre un intérêt réel. M. Broca l'ayant tracé de main de maître, dans son *Traité des tumeurs*, je me contenterai d'en faire ici un résumé succinct en ce qui concerne la langue.

Au commencement du siècle, on en était encore à la pratique de Louis et des très-rares chirurgiens qui

avaient eu recours avant lui à l'excision suivie de la cautérisation.

L'idée de la ligature n'avait pas encore pris pied solidement dans la science, bien que Louis l'eût employée non comme méthode définitive, mais pour pédiculiser la tumeur avant d'en faire l'excision. Les premiers cas de ligature en masse appartiennent à Lamotte, à Everard Home, à Ingliss, à Galenzowski. Mais il faut arriver à Mayor, à Cloquet, Lisfranc, Blandin, Amussat, pour trouver la méthode dans tout son développement. En 1826, Mayor avait imaginé son serre-nœud; plus tard, Cloquet avait eu l'ingénieuse et féconde idée de passer les fils par la région sus-hyoïdienne.

Mais la méthode de la ligature était entachée d'un vice radical ; elle exposait le malade aux graves inconvénients que peut offrir la présence, à l'entrée des voies digestives, d'une tumeur frappée de gangrène; elle donnait lieu à l'intoxication putride. De plus, elle ne mettait pas toujours à l'abri des hémorrhagies et ne permettait pas de faire l'ablation des tumeurs étendues à une portion du plancher buccal.

Il fallait donc, vu les inconvénients spéciaux de la ligature, trouver une méthode plus rapide dans son exécution, tout en étant aussi sûre au point de vue de l'hémorrhagie; il fallait encore rendre possible l'extirpation des tumeurs profondes.

Cette double préoccupation donna naissance à deux idées nouvelles.

Ce furent, d'une part, la ligature des artères linguales, soit comme moyen préventif des hémorrhagies, soit pour amener l'atrophie de la tumeur; d'autre part,

les opérations préliminaires destinées à ouvrir largement la cavité buccale.

En 1834, Mirault (d'Angers), ayant à traiter un cancer de la langue occupant les deux tiers antérieurs de l'organe et se défiant des hémorrhagies qui pourraient se produire malgré l'emploi de la ligature, pensa bien faire en liant préalablement les deux artères linguales, avant de placer les fils. Mais il ne put lier qu'une des deux artères ; de plus, les ligatures portées successivement sur les deux moitiés de la langue n'amenèrent pas le résultat désiré, c'est-à-dire le sphacèle. Mais, au bout de quelque temps, la tumeur s'atrophia et disparut entièrement.

Cette terminaison inattendue fut le point de départ d'une application nouvelle de la ligature des artères linguales, et Mirault la préconisa non-seulement pour prévenir l'hémorrhagie pendant l'excision des tumeurs, mais aussi comme moyen d'en déterminer l'atrophie. Cette deuxième partie de la méthode se rattachait à celle de Harvey, désignée à tort sous le nom de méthode de Maunoir (de Genève).

Mirault fut suivi dans cette voie par Flaubert (1836), Roux (1839), M. Sédillot (1862), Moore (1862), et M. Demarquay (1865-1866-1867). La ligature des linguales fut faite par ces chirurgiens, tantôt pour prévenir les hémorrhagies, tantôt pour atrophier les tumeurs.

Quant aux procédés ayant pour but d'ouvrir largement la cavité buccale, ils appartiennent à Jœger (1832), qui se contentait de fendre la joue, à Regnoli qui proposa de faire la division des parties molles de la région sus-hyoïdienne (1835).

Un an après (1836), Roux conseille de sectionner le maxillaire inférieur et les parties molles sur la ligne médiane. Plus tard (1844) Sédillot recommande de nouveau la même opération et y apporte une modification importante. On avait remarqué que la section verticale des maxillaires donnait souvent lieu à une pseudarthrose; dans le but d'éviter ce grave inconvénient, Sédillot conseille de faire la division de l'os non plus par une seule section verticale, mais au moyen de deux traits obliques formant un angle à leur point de rencontre.

C'est sans doute l'importance de cette modification qui a fait souvent considérer M. Sédillot comme l'inventeur de la méthode toute entière; mais il suffit de rapprocher la date de son mémoire de celle de l'observation de Roux pour voir que cette question de priorité ne laisse plus place au moindre doute.

La division du maxillaire fut un acheminement vers des opérations plus radicales. Billroth eut recours à la résection de toute une portion du maxillaire, résection qu'on pourrait presque appeler temporaire ; puisque le chirurgien remet en place la portion d'os réséquée.

Nous aurons à discuter plus loin la valeur pratique de ce procédé et à faire connaître la modification qu'y a apportée Bœckel.

Ainsi, à mesure que les chirurgiens s'enhardissaient dans leurs tentatives curatives, le champ opératoire s'agrandissait. On ne se contentait plus d'attaquer directement la tumeur par les voies naturelles ; on avait recours à des moyens indirects ou à des précautions spéciales répondant à des indications précises jusque-là mal remplies.

Les opérations préliminaires sont aujourd'hui acceptées en principe. En est-il de même de la ligature des artères linguales ? Nous aurons à discuter plus loin ce point intéressant ; mais il n'est peut-être pas téméraire de dire dès à présent que cette méthode eût acquis une bien plus grande importance, du moins comme moyen préventif des hémorrhagies, sans l'invention de l'écraseur linéaire. Est-ce à dire que cet instrument précieux dans bien des cas, soit assez sûr dans son application pour détrôner et remplacer tous les moyens employés avant lui ? nous ne le pensons pas ; mais nous pouvons affirmer dès à présent que son invention a constitué un véritable progrès dans la thérapeutique des tumeurs linguales et que, sans convenir à tous les cas, il convient au plus grand nombre.

Il nous reste, pour terminer ce rapide exposé, à signaler le mode de ligature extemporanée par lequel M. Maisonneuve a voulu remplacer l'écrasement linéaire, l'emploi des flèches caustiques préconisé par ce même chirurgien dès 1863 et emprunté à la pratique de Girouard de Chartres, enfin la méthode galvano-caustique essayée un certain nombre de fois, après Middeldorpf, en France et à l'étranger.

Les préoccupations qu'avait fait naître dans l'esprit des chirurgiens de ce siècle la grande question de la thérapeutique du cancer lingual, semblent avoir complétement absorbé leur attention, au détriment de tout ce qui concerne les autres points de l'histoire de cette cruelle maladie. L'anatomie pathologique, l'étiologie, certains points du diagnostic, les indications thérapeutiques, ont été un peu laissés dans l'ombre. J'ai le regret de dire que les recueils scientifiques ne renferment que

des matériaux insuffisants pour combler ces diverses lacunes. Telle est pourtant la tâche qui m'incombe. Je m'efforcerai du moins de signaler nettement les points douteux et d'appeler sur eux l'attention des observateurs à venir, toutes les fois que je me sentirai impuissant à les éclaircir. Ce travail dût-il n'avoir d'autre résultat que de préparer des recherches décisives, je me féliciterais encore d'avoir eu l'occasion de le produire.

ANATOMIE ET PHYSIOLOGIE PATHOLOGIQUES

J'ai montré dans mon introduction que les préoccupations des chirurgiens avaient toujours eu pour objectif principal le traitement du cancer de la langue. Dans la plupart des observations publiées jusqu'à ce jour, la question de médecine opératoire occupe la première place, au détriment d'une autre, non moins considérable, qu'il importe de résoudre, si l'on veut se faire une idée nette de la nature du tissu morbide.

Cette question, la voici formulée en termes précis :

Toutes les variétés du cancer peuvent-elles se montrer dans la langue ou, au contraire, le cancer épithélial, le seul qui, selon nous, peut être admis sans conteste d'après les faits connus, est-il vraiment le seul qui s'y développe ?

Au moment de la publication des remarquables études sur le cancer que l'on doit à Walshe, Virchow, Frerichs, Bennett, Broca et Lebert, on se contenta d'appliquer à la langue les notions générales sorties de ces divers traavux et l'on décrivit à la langue comme ailleurs le squirrhe, l'encéphaloïde, le cancer colloïde, le cancer mélané. « On y rencontre *aussi*, dit M. Maisonneuve, cette autre variété de productions morbides désignées sous le nom de tumeurs cancroïdes par quelques observateurs modernes. »

Lebert, dans son grand atlas d'anatomie patholo-

gique, ne parle déjà plus que de l'encéphaloïde et du cancer épithélial, dont il soupçonne la plus grande fréquence.

Le Compendium de chirurgie admet également ces deux formes, rapportant à la première le cancer profond interstitiel, et à la seconde le cancer superficiel.

Mais l'auteur de l'article ne dit que quelques mots de l'anatomie pathologique, en ce qui concerne le cancer profond. « A l'examen microscopique on trouve des cellules cancéreuses véritables et très-peu ou point de cellules épithéliales. »

Plus récemment (1868) Bouisson a voulu réhabiliter les variétés négligées par Lebert et le Compendium, et a décrit trois formes de cancer lingual :

1° Les cancers mélanés et colloïdes (variétés rares);

2° Le squirrhe et l'encéphaloïde (variétés communes);

3° Le cancroïde (variété fréquente).

Les auteurs anglais sont beaucoup plus réservés. Ils désignent presque toujours la maladie sous le nom de *tongue's malignant disease*, mettant ainsi en relief le caractère de gravité spéciale qui est si frappant. Ce n'est que dans ces dernières années qu'ils ont employé assez souvent le mot de cancer, mais sans y ajouter un sens bien déterminé relativement à la variété. Hâtons-nous d'ajouter que Paget dans ses *Lectures on Tumours*, déclare qu'il n'a jamais observé d'autre forme que le cancroïde. Personne ne contestera, je pense, que cette opinion, appuyée de la grande autorité de celui qui l'a émise, ne soit capable de porter un rude coup aux assertions contraires.

En Allemagne nous trouvons moins de documents que partout ailleurs, relativement au point en litige.

Billroth et Thiersch sont presque les seuls qui, à

propos du cancroïde envisagé d'une manière générale, considèrent celui de la langue comme la seule forme de cancer qu'ils y aient observé. Forster admet, à l'exemple de Lebert, le squirrhe et l'encéphaloïde, mais s'appuyant sur Paget et Schuh, il place bien avant le cancroïde, au point de vue de la fréquence.

Il résulte de cette revue des principales opinions émises jusqu'ici que les avis sont fort partagés, mais qu'une idée domine tous les doutes, à savoir que le cancer épithélial est, sans aucun doute, celui qui s'observe le plus souvent.

Serait-ce aller trop loin de prétendre que lui seul peut prendre naissance dans la langue? Les examens histologiques faits jusqu'à ce jour sont-ils assez nombreux, ont-ils été pratiqués avec assez de soin pour qu'on soit autorisé à trancher cette grosse question d'après les observations connues ? Telle est le problème qui s'est forcément imposée à mon esprit, à la lecture de quelques observations de tumeurs encéphaloïdes qui auraient été rencontrées dans la langue. Il suffira peut-être de prouver qu'aucune d'entre elles ne se rapporte incontestablement à une forme autre que l'épithelioma, pour être autorisé à émettre comme corollaire cette proposition absolue : il n'y a à la langue qu'une seule variété de cancer, le cancer épithélial, le cancroïde, l'épithélioma.

En ce qui concerne les cancers colloïde et mélané, le doute n'est pas possible. Pas un seul cas ne se rapporte à l'un ou à l'autre. Bertrand de Saint-Germain a bien décrit sous le nom de *nigritie*, une coloration noire de la muqueuse ; plus récemment Gubler et Raynaud ont observé la même particularité chez des vieillards dont les papilles étaient hypertrophiées ; mais cette

coloration est due à une production parasitaire qui n'a rien de commun avec le cancer.

Quant au squirrhe et à l'encéphaloïde, il est un peu plus difficile de prouver qu'on les a considérés à tort comme s'observant souvent dans la langue, parce qu'un très-grand nombre d'observations ont été publiées sous ces deux titres. Mais un titre qui ne s'appuie pas sur un examen microscopique sérieux ne représente en somme qu'une idée préconçue et ne peut jamais faire preuve.

De plus, les observations publiées sous le titre de *cancers*, avant que Ecker et Lebert eussent séparé l'épithélioma du carcinome, ne peuvent avoir aucune valeur dans l'espèce et doivent être laissées de côté dans cet examen rétrospectif. Les faits postérieurs à cette date méritent seuls d'être consultés ; or il est à remarquer qu'à mesure que les recherches histologiques acquièrent de la précision, le mot d'épithélioma se substitue à ceux de cancer, de squirrhe ou d'encéphaloïde.

Toutefois comme il y a un certain nombre de faits assez récents, rapportés sous l'une ou l'autre de ces deux dernières dénominations, nous ne pouvons passer outre sans rechercher si la description anatomique répond parfaitement au titre.

Nous envisagerons la question à deux points de vue :

1° Au point de vue histologique ;

2° Au point de vue clinique.

Voyons d'abord sur quels fondements histologiques repose l'existence de l'encéphaloïde que décrivent les auteurs.

Des quatre observations d'encéphaloïde rapportées par Lebert, une seule mérite d'être discutée ; les trois

autres ne sont rien moins que probantes, et l'insuffisance des détails empêche d'en rien tirer de net.

Chez un homme opéré par Dieffenbach, à la suite d'une troisième récidive, Lebert aurait vu, au milieu des fibres musculaires, plusieurs petites masses cancéreuses isolées et indépendantes de la masse principale. Ce mode d'évolution du produit morbide étant plus particulièrement considéré comme propre à l'encéphaloïde : ce fait aurait à nos yeux une très-grande valeur, si la pièce examinée provenait d'une première opération. Mais le sujet en était à sa quatrième récidive. Il est donc probable que le mal n'avait été enlevé qu'incomplétement et que de petites portions du tissu morbide, restées en dehors de l'incision, avaient continué à se developper isolément, avant que la récidive apparût dans le milieu de la perte de sustance ou dans la cicatrice.

Dans les autres obsesvations, Lebert dit simplement que la tumeur renfermait des cellules cancéreuses ; il ajoute même que souvent des cellules épithéliales se mêlent à elles. Or personne n'ignore que cette coïncidence apparente a été signalée dans les tumeurs épithéliales, dans le cancroïde proprement dit ; l'excellent travail de M. Heurtaux en fait foi. Cela ne signifie-t-il pas tout simplement que souvent, dans l'épithélioma, les cellules affectent la forme attribuée jadis exclusivement à la cellule dite cancéreuse? Lebert va jusqu'à dire, dans son observation CXXXVII : « Il est donc probable qu'ici une altération épithéliale de la surface a coïncidé avec le développement d'un tissu cancéreux dans la profondeur, fait qui n'est pas très-rare. »

Mais dans ces combinaisons apparentes dans le même organe de deux tissus différents ou considérés comme tels, où s'arrête l'épithélioma ? où commence le carci-

nôme? N'y a-t-il pas dans le seul fait de la situation profonde d'une portion de la tumeur, au milieu de tissus différents de ceux de la surface, de quoi expliquer cette différence dans la forme des cellules qui a fait admettre à Lebert une *coïncidence* de développement ?

Enfin, il faut bien l'avouer, la cellule cancéreuse d'aujourdhui n'est plus tout à fait celle du temps de Lebert, et surtout le tissu morbide désigné aujourd'hui sous le nom de carcinôme ne repose pas sur les mêmes fondements que le cancer vrai d'alors. La caractéristique du tissu résidait alors dans l'élément cellulaire ; aujourd'hui elle réside dans l'ensemble de la masse morbide et dans les rapports réciproques des éléments constitutifs plus encore que dans leurs apparences extérieures. A l'unité de forme des éléments cellulaires donnée comme base de toute division des néoplasies, a succédé le groupement des éléments; et la polymorphie des cellules, démontrée par l'observation, a pu trouver place au milieu des caractères du cancer, au lieu de constituer une notion pertubatrice, capable de ruiner les idées admises antérieurement et de saper la classification des tissus morbides basée sur ces idées. N'a-t-on pas été plus loin encore, en considérant toutes les productions cancéreuses, en tant qu'éléments cellulaires, comme étant de nature épithéliale? Si nous adoptions cette opinion, il n'y aurait plus lieu de nous demander s'il y a deux espèces de cancers de la langue, puisque ces deux espèces se toucheraient et se confondraient en un point commun, l'élément cellulaire.

Mais, comme la distinction entre les deux espèces, fondée sur l'observation clinique, restera éternellement vraie, nous maintenons cette distinction, même au point

de vue anatomique ; nous opposons les deux formes, non plus dans leurs ressemblances, mais dans leurs différences, et nous nous demandons si nous pouvons nous contenter, en ce qui concerne la langue, du caractère unique, réprésenté par Lebert, comme propre à caractériser l'encéphaloïde, et si l'observation peut légitimement porter le titre de cancer encéphaloïde, alors que tout l'examen microscopique est contenu dans ces quelques mots : « Il y avait des cellules cancéreuses? »

La critique que je viens de faire des observations de Lebert s'applique aussi bien et mieux encore à celles des Allemands et des Anglais, où il n'est guère question que de l'aspect encéphaloïde, et à plus forte raison, à la thèse de Maisonneuve, où la description ne s'appuie sur aucune analyse histologique.

On doit à Morel-Lavallée la seule observation de squirrhe atrophique qui ait été publiée. Il s'agit d'un homme de 61 ans, sans antécédents syphilitiques, chez qui, à l'âge de 45 ans, se développa une petite ulcération sur le bord droit de la langue.

L'emploi ordinaire du *brûle-gueule* semble avoir agi là comme cause déterminante. Peu à peu, la langue diminua de volume et se rétracta vers sa base. Sa surface se mamelonna et s'ulcéra surtout du côté droit.

A l'entrée de cet homme à l'hôpital, *dix-sept ans après le début de la maladie*, l'organe présentait cet aspect particulier que les médecins de Saint-Louis comparent volontiers à la langue de perroquet ; insensiblement les ganglions s'engorgèrent, et le sujet finit par succomber à un œdème de la glotte.

A l'autopsie, on constata que la langue était comme

collée au plancher de la bouche, « *qu'au niveau et autour de l'ulcère*, dit l'observation, *elle crie sous le scalpel, est formée d'un tissu grisâtre, dont l'aspect musculaire a presque totalement disparu et d'où la pression fait suinter quelques gouttes d'un suc blanchâtre. C'est le degré de dégénérescence squirrheuse pure, avec quelques traînées brunes et comme mélaniques. Les ganglions sous-maxillaires étaient le siége d'une suppuration comme scrofuleuse. Ces glandes n'offraient d'ailleurs rien de manifestement cancéreux.*

Malgré la rétraction de l'organe, malgré la dureté particulière du tissu qui fait qu'il crie sous le couteau, malgré l'écoulement d'un suc lactescent à la pression des doigts, qui oserait affirmer que ce malade ait été atteint d'un squirrhe, puisque l'examen histologique manque entièrement ? Serait-ce avec ce seul fait, extraordinaire par sa durée, que la dégénérescence squirrheuse de la langue pourrait sortir des ténèbres qui l'enveloppent ?

Le même reproche ne saurait être adressé à quelques observations plus récentes, où l'examen histologique semble confirmer le diagnostic clinique posé par le chirurgien, et cela à une époque où l'objection tirée de l'insuffisance des notions histologiques sur les tumeurs épithéliales ne saurait être radicalement posée. Ainsi, M. Larrey, en 1856, présenta à la Société de chirurgie la pièce anatomique d'un cancer de la langue, recueillie chez un officier supérieur qui venait de succomber à une *véritable intoxication* cancéreuse. L'examen histologique montra l'existence évidente de la cellule cancéreuse semblable à celle du tissu encéphaloïde.

En 1863, M. Brouardel montre à la Société anatomique un cancer de la langue recueilli à l'autopsie d'un

individu dont un érysipèle avait amené la mort dans les salles de M. Gosselin, à l'hôpital de la Pitié. La surface très-bosselée n'était ulcérée dans aucun point. Les ganglions étaient envahis par du cancer et par du pus. Il s'écoula des surfaces incisées un liquide présentant les caractères du suc cancéreux, et l'on découvrit, à l'aide du microscope, les éléments du squirrhe. On remarqua que les cellules *grosses, à noyaux, dites cellules cancéreuses, étaient en quantité énorme.*

Je rapporte ces faits parce que, de tous ceux qui ont été publiés, ce sont les deux plus importants par la valeur des hommes qui les ont observés et la constatation microscopique de la cellule dite cancéreuse.

Je me permettrai d'abord de faire, à propos de cette analyse, cette remarque capitale qu'à l'époque où elle fut faite, la cellule cancéreuse était encore considérée comme un élément hétéromorphe, sans analogue dans l'organisme, théorie abandonnée aujourd'hui par la plupart des micrographes. Mais ce n'est pas tout : l'observation de M. Brouardel note qu'on trouva de grosses cellules à noyaux en quantité énorme. Or, si l'on veut bien se reporter à la planche I, fig. 6, 7, 8 et 9, on y verra le dessin de plusieurs cellules épithéliales qui me semblent tout à fait conformes à la description qu'en donne M. Brouardel.

La même objection peut s'appliquer à la description, plus vague encore, des éléments trouvés dans la tumeur qui fut recueillie par M. Larrey. D'ailleurs, à l'époque où ces pièces furent examinées, si l'épithélioma papillaire était connu, l'épithélioma interstitiel ne l'était guère; les analyses microcospiques n'avaient pas encore dévoilé l'origine épithéliale de l'affection, et l'on ne se

doutait pas qu'un tel produit pût similer l'aspect et l'évolution du squirrhe ou de l'encéphaloïde.

Il n'est pas étonnant dès lors que l'esprit de ces éminents observateurs, n'étant point éveillé sur la possibilité de cette méprise, ils aient considéré comme des tumeurs encéphaloïdes un tissu dont la nature était probablement épithéliale.

Après cette discussion, nous nous croyons en droit de résumer notre pensée à l'égard du squirrhe et de l'encéphaloïde, en disant que l'anatomie pathologique ne fournit jusqu'à présent en faveur de leur existence dans la langue aucune preuve décisive.

Sera-ce la clinique qui la fournira?

Le caractère reconnu comme le plus propre à différencier cliniquement le carcinôme, c'est la généralisation, bien qu'il appartienne à plusieurs autres productions morbides.

Or, s'il était vrai que le carcinôme pût se développer dans la langue, ne serait-il pas extraordinaire que, sur les 220 observations que j'ai recueillies et analysées, il n'y en ait pas une seule où la généralisation soit signalée comme ayant dépassé les ganglions du cou ?

D'ailleurs, la généralisation de l'épithélioma n'est-elle pas aujourd'hui hors de contestation, et alors même qu'on eût constaté l'existence de tumeurs multiples dans les viscères, en même temps qu'il y en avait une à la langue, pourrait-on en induire, qu'il s'agissait d'un carcinôme et non d'un épithélioma ?

Cette objection enlève toute leur valeur aux faits suivants, qu'on pourrait avoir la pensée d'opposer à ma manière de voir.

Lebert, dans son anatomie pathologique, raconte sans plus de détails que le Dr Lœffler lui communique ora-

lement, pendant son séjour à Paris, en 1847, un cas dans lequel des tumeurs cancéreuses multiples du foie existaient en même temps qu'un cancer de la langue.

Une observation de Klobb (1863) relate qu'à l'autopsie d'un individu âgé de 55 ans, mort d'un épithélioma de la langue, on trouva à la base d'une des valvules du cœur une petite tumeur de la grosseur d'un noyau de cerise qui avait tout à fait l'aspect d'un cancer. Le siége de cette tumeur me porte à croire qu'il s'agissait plutôt d'une de ces indurations fibreuses si fréquentes à cet endroit. D'ailleurs l'absence d'examen histologique enlève à ce fait toute sa valeur.

Schrœder Van der Kolk a vu un malade atteint d'*épithélioma* de la langue, qui portait en même temps une tumeur *carcinomateuse* du cou ; et Paget a observé un *cancroïde* lingual qui coïncidait avec des tumeurs *encéphaloïdes* du poumon et des glandes cervicales. Heurtaux qui cite ces deux faits, ne les considère pas comme des exemples de généralisation épithéliale, mais bien de coexistence de deux affections de nature essentiellement diverse. Cette interprétation me paraît suffisamment justifiée. Et puis ne voulût-on pas l'accepter, que pourrait-on tirer de ces faits, qui soit contraire à mon opinion sur la nature réelle du cancer lingual ?

Dans ces deux derniers cas, le point important n'est pas douteux : les deux malades étaient atteints d'un épithélioma de la langue. Il reste donc à savoir pourquoi les tumeurs des autres organes n'étaient pas de même nature ; et quand bien même on tirerait cette conclusion que le cancroïde peut se transformer en se généralisant, il n'en resterait pas moins certain que la production morbide développée primitivement dans la langue était de l'épithélioma.

Enfin voici une observation inédite, non moins concluante que les faits de Schrœder van der Kolk et de Paget : que M. Chassaignac, qui a bien voulu me communiquer cette observation, en reçoive ici tous mes remercîments.

Obs. I.— Cancer épithélial de la langue. — Ablation par écrasement linéaire. — Guérison. (Observation recueillie par M. Benjamin Ball.)

Heurtaut (Nicolas), âgé de 61 ans, sellier, est entré le 16 septembre 1856 à l'hôpital de Lariboisière dans le service de M. Chassaignac, salle Saint-Louis, n° 14.

Ce malade, qui présente malgré son âge avancé toutes les apparences d'une santé robuste, n'a jamais été sérieusement malade avant son entrée à l'hôpital, et n'a jamais eu, s'il faut le croire, d'antécédents syphilitiques.

Depuis environ six mois il se trouvait gêné dans les mouvements de la langue par un petit bouton développé vers la pointe de l'organe. Il s'est ulcéré depuis six semaines, et depuis cette époque son accroissement a été assez rapide pour causer au malade de sérieuses inquiétudes.

Aujourd'hui, la tumeur qui siége à gauche de la ligne médiane, se présente sous forme d'une plaque indurée faisant relief à la surface de la langue et offrant une ulcération grisâtre de la grandeur d'une pièce de 20 centimes : les bords ne sont pas taillés à pic. Sur le dos de la langue, au voisinage de la tumeur, on trouve une induration superficielle, s'étendant un peu au delà de la ligne médiane, et se terminant en pointe en arrière. Le frein présente une bride qui attire la pointe de la langue en bas, mais sans produire aucun embarras de la parole. Les ganglions sous-maxillaires ne sont pas engorgés. Il existe au voisinage de la tumeur une dent taillée en pointe, dont on a pratiqué sur-le-champ l'extraction. Les incisives du sujet sont endommagées par l'usage habituel de la pipe.

Le 22 septembre l'ablation de la tumeur a été pratiquée par l'écrasement linéaire. Trois longues aiguilles ont transpercé la tumeur par delà sa base. Une forte ligature est ensuite appliquée au-dessus des épingles pour opérer la pédiculisation. La chaîne d'un petit écraseur vient ensuite étreindre la masse.

L'instrument a marché d'un cran par demi-minute ; l'opération, qui a duré 45 minutes a été fort douloureuse ; le chloroforme n'a

pas été administré, le malade ayant dû garder la position assise. Vers la fin de l'opération, les mouvements du sujet paraissent avoir provoqué une légère hémorrhagie qui a promptement cédé à un pansement à l'agaric et à l'application de la glace. Incisée au milieu de l'ulcération qu'elle présente, la tumeur offre une couche assez mince de tissu lardacé qui paraît n'avoir pas dépassé les limites de la section. Examinée au microscope, elle présente des cellules épithéliales mélangées d'un très-petit nombre de cellules et de noyaux cancéreux solubles dans l'acide acétique. On y rencontre aussi quelques cellules fusiformes de tissu fibroplastique. Les divers éléments anatomiques sont mélangés dans la tumeur sans ligne de démarcation.

Le soir à 5 heures, le malade est dans un état satisfaisant. L'hémorragie n'a pas reparu, la plaie, qui se présente sous forme d'un angle rentrant assez obtus, offre un fort bon aspect: il n'y a pas de fièvre (70 puls).

Deux bouillons, deux potages: pansement à l'agaric. Le 25 septembre, la plaie continue à présenter un bon aspect, la suppuration s'étant établie, on cautérise avec la solution de nitrate d'argent (5 grammes sur 30).

Deux bouillons, deux potages. Bordeaux 250 gr.

Le 1er octobre un bourgeon charnu assez volumineuse s'est développé au bord extrême de la plaie: il ne présente pas d'induration. A cette occasion, M. Chassaignac (1) fait observer qu'à la suite de l'ablation de tumeurs épithéliales, on voit souvent paraître des bourgeons charnus assez hypertrophiés pour donner au premier abord l'idée d'une récidive immédiate et sur place. On les voit cependant disparaître dans le cours de la cicatrisation, et plusieurs malades actuellement couchés dans le service, en offrent la preuve.

Le 4 octobre, le bourgeon charnu est à son maximum de développement. Sous les autres rapports l'état du malade est satisfaisant; il remue facilement la langue et répond distinctement aux questions qui lui sont adressées. La brièveté du frein fait toujours obstacle à la propulsion de la langue. Lorsque le malade veut la sortir de sa bouche, elle se déprime en bas, surtout à la partie médiane.

(1) Pour rappeler au moyen d'une expressiou particulière la disposition curieuse en vertu de laquelle apparaissent à la surface des plaies qui succèdent à l'ablation des cancroïdes, des bourgeons suspects mais qui se résolvent très-bien, M. Chassaigne leur a donné le nom de bourgeons ou fongosités *épithélioïdes*.

Les jours suivants le bourgeon charnu a commencé à décroître: il avait complétement disparu le 15 octobre.

Aujourd'hui, le 22 octobre, le malade est parfaitement rétabli: la cicatrisation est complète. Une légère cicatrice près de la pointe de la langue est le seul vestige de l'opération: mais la plaque dorsale située sur la ligne médiane se trouve dans le même état d'induration qu'à l'époque de son entrée à l'hôpital. La parole est parfaitement distincte et depuis huit jours, il est au régime alimentaire de deux portions.

BENJAMIN BALL.

Suite de l'observation précédente.

Cancer de la langue opéré. — Pas de récidive dans cet organe. — Autopsie.

N° 13, Saint-Augustin, Heurtant Nicolas, 63 ans, sellier, rue de Lafayette 41, 9 novembre 1858.

Cet homme a été opéré il y a deux ans par écrasement linéaire d'une tumeur cancéreuse de la langue. Aujourd'hui, il n'y a pas récidive dans cet organe; mais les ganglions du cou sont pris et ils sont même en suppuration; la matière est brune, semblable à du marc de café, infecte et très-abondante. Le malade ne dort qu'à force d'opium, il peut à peine avaler quelques aliments liquides.

Le 22 novembre une hémorrhagie se déclare, mort presque instantanée.

Autopsie. — La carotide est ouverte par suite des progrès de l'ulcération, tous les ganglions du cou sont cancéreux, la langue est complétement intacte; il y a un peu d'œdème de la glotte. Le foie contient plusieurs points cancéreux dans sa substance; l'un d'eux arrive jusqu'à la surface externe. Sur la septième côte à droite, deux tumeurs cancéreuses de la substance osseuse; rien dans les autres viscères. La prostate semble un peu dure mais les caractères ne sont pas assez tranchés pour qu'on l'affirme cancéreuse.

Il est bien regrettable que l'examen histologique des tumeurs du foie n'ait pas été pratiqué. Seul il eût pu résoudre la question d'origine de ces productions et démontrer clairement si elles devaient être rattachées

à l'encéphaloïde ou à l'épithéliome. Mais quel qu'eût pu être le résultat de cet examen, la nature épithéliale de la tumeur linguale reste, et pour renverser la thèse que je soutiens, il n'en faudrait pas moins à l'avenir montrer un cas irrécusable d'encéphaloïde de la langue.

Est-il besoin pour expliquer la malignité bien avérée du cancer lingual, de croire au développement du tissu carcinomateux? Nullement ; car nous verrons plus loin que cet organe réunit certaines conditions anatomiques essentiellement propres à faire comprendre la rapidité de la marche des néoplasies qui y prennent naissance, leur tendance très-grande à l'envahissement de proche en proche, la rapidité d'apparition et le développement souvent énorme des propagations ganglionnaires, enfin la récidive trop fréquente après les opérations.

Puis, s'il est avéré que le cancer primitif des muscles est encore à prouver, pourquoi la langue ferait-elle exception à la loi générale ? Pourquoi s'y développerait-il des cancers profonds, interstitiels, indépendants de la muqueuse ou des glandes ?

Nous pourrions au même titre invoquer les idées de Thiersch sur les aptitudes morbides des feuillets interne et externe du blastoderme ; mais ce serait peut-être trop abandonner le domaine des faits, pour nous rejeter dans la théorie pure. N'oublions pas que tout raisonnement peut conduire à l'erreur et que l'hypothèse, suivant la pitoresque expression de Flourens, n'est souvent qu'un beau rideau qui cache un vide.

Ainsi, de même que pas une observation ne permet d'admettre anatomiquement, d'une façon indubitable l'existence réelle du squirrhe ou de l'encéphaloïde de la

langue, de même la clinique apporte un appui solide à cette idée en montrant que le cancer de la langue se rapproche beaucoup plus dans ses allures de l'épithélioma que du carcinôme. Irons-nous jusqu'à nier complétement la possibilité des deux premières formes de néoplasies ? Nous devons laisser une porte ouverte aux recherches à venir ; mais nous nous croyons aussi suffisamment fondés à affirmer que pour le moment cette possibilité n'est pas démontrée, et que Paget et Hutchinson avaient été peut-être bien inspirés, lorsque en 1860, ils avaient déclaré que les caractères indiqués comme appartenant au *squirrhe* de la langue, se rapportaient en réalité au cancer épithélial, le seul dont leurs recherches leur eussent démontré le développement dans cet organe.

CARACTÈRES HISTOLOGIQUES.

A la langue, le cancer épithélial se présente sous les deux formes si bien décrites par Lebert, Virchow, Heurtaux, de cancroïde papillaire et de cancroïde dermique.

Il pourrait se faire que les deux autres formes admises, le cancroïde folliculaire et par hétéropie plastique, s'y développent également, puisque la muqueuse linguale est riche en glandes, mais je n'en connais pas d'exemple. Robin et Thiersch prétendent même que jamais les glandes de cet organe ne sont le point de départ de la maladie, et en effet, sur les quelques pièces que j'ai examinées, j'ai constaté que les glandes en grappe de la base et des bords de la langue, loin de prendre part à l'hypergénèse épithéliale, étaient au conraire étouffées et détruites par l'infiltration néoplasique.

1° *Epithélioma papillaire.* — Le point de départ de cette

forme est souvent une verrue, un nœvus, quelquefois même ces productions épithéliales que l'on a décrites en France sous les noms de plaques laiteuses des fumeurs, psoriasis, et en Angleterre, sous le nom d'ichthyose. D'après Robin, les condylomes ou choux-fleurs, vénériens ou non, seraient également l'origine d'épithéliomes papilliformes. Mais il faut bien se garder de confondre ces différentes espèces de produits morbides.

Dans tous ces états encore mal définis de la muqueuse, il y a hypertrophie de tous les éléments de la papille; c'est là le caractère commun. Mais dans les premiers, l'hypertrophie est simple, tandis que l'épithéliome est essentiellement caractérisé par le développement de nouvelles cellules dans l'épaisseur du corps papillaire.

En outre les papilles des verrues, des plaques laiteuses et des condylômes, quoique hypertrophiées, conservent leur forme arrondie, et la limite entre la substance fondamentale et la gaine épithéliale épaissie reste toujours nettement tranchée.

Les papilles de l'épithéliome au contraire, se déforment toujours; leurs extrémités s'effilent, le corps même de la papille détruit par l'envahissement cellulaire prend une forme conique, bien indiquée par Robin, laquelle se conserve et se retrouve même au fond des vieux ulcères cancéreux.

Malgré les différences qui permettent généralement de séparer l'épithéliome du papillome simple, il existe, dans l'évolution du premier, une période qu'on pourrait appeler de *croissance*, pendant laquelle on ne saurait prévoir malgré l'examen microscopique, si les papilles bourgeonnantes, branchues, resteront à l'état d'hypertrophie simple, et alors constitueront ces états

de la langue désignés sous les noms de psoriasis et de plaques laiteuses, ou si, s'infiltrant de cellules épithéliales, elles constitueront un véritable papillome.

Lorsque l'hypergenèse épithéliale porte spécialement sur la partie libre des papilles, la marche de l'infiltration celluleuse est ordinairement lente. Il faut, en effet, un certain temps aux cellules pour franchir les limites profondes du chorion muqueux, qui oppose à leur marche une résistance bien indiquée par Heurtaux, mais, cet obstacle détruit, la marche ultérieure devient tout aussi rapide que dans la seconde forme ; c'est là ce qui explique le caractère local et bénin des papillômes qui restent stationnaires pendant de longues années.

Ces productions se présentent alors sous l'aspect de plaques ou de tubercules saillants au-dessus du niveau de la muqueuse, qui à leur base présente un épaississement dû à un commencement d'infiltration celluleuse. Elles sont assez souvent pédiculées : M. Gosselin a opéré un papillôme de ce genre qui avait la forme d'un petit champignon ; son ablation fut suivie quelques mois plus tard de l'apparition d'un cancer volumineux des glanglions du cou, qui ramena le malade à l'hôpital, où il ne tarda pas à succomber, par suite des progrès de cette nouvelle tumeur. Ces exemples ne sont pas très-rares, et ils justifient l'expression de *noli me tangere* sous lequel les anciens ont longtemps désigné cette espèce pathologique.

Le papillome en *plaques* s'observe plus communément que le précédent. Il occupe la pointe ou les parties latérales ; rarement il envahit les deux côtés à la fois. Sous ce rapport, il existe néanmoins une différence entre le papillome et l'épithéliome interstitiel ; le premier

ne trouve pas dans le raphé de la muqueuse l'obstacle anatomique qu'offre à la propagation du second l'existence de l'aponévrose moyenne de la langue. L'indépendance vasculaire est aussi moins accusée que pour les masses musculaires sous-jacentes. De là résulte l'envahissement plus fréquent des deux moitiés de la muqueuse. La tumeur forme, dans son ensemble, une masse saillante au-dessus du niveau des parties non envahies; on observe des scissures profondes qui séparent les rangées de papilles hypertrophiées et en forment autant d'ilôts indépendants. En pressant la langue transversalement, on perçoit aisément l'induration du chorion sous-jacent. L'épithélium qui recouvre ces papilles a un aspect jaunâtre et comme corné, qui résiste au grattage. Au centre de ces plaques, on constate la présence de pellicules épidermiques en voie d'exfoliation. On a rarement occasion d'examiner, à cette première période, la texture microscopique des papillomes; mais, si l'on s'en rapporte aux analyses qui ont été faites sur les papillomes d'autres régions, il n'est pas douteux que les globes épidermiques et les grandes cellules y doivent prédominer.

A un âge plus avancé, l'exfoliation épidermique laisse à nu le chorion, et des ulcérations se produisent. Ce ne sont d'abord que de simples fissures rameuses qui sillonnent sa surface; mais peu à peu ces fissures s'agrandissent, se confondent et donnent lieu à des ulcérations inégales, à bords déchiquetés, qui envoient de profondes racines dans l'épaisseur de l'organe. La muqueuse qui circonscrit cette lésion est injectée et couverte de papilles notablement hypertrophiées, dont Lancereaux a donné un très-beau dessin dans son atlas

d'anatomie pathologique. Les bords de l'ulcère sont fermes, épais et relevés. Une coupe, pratiquée sur la base de l'ulcère, permet de constater qu'elle est formée d'un tissu blanc-grisâtre, grenu, dont la pression exprime de petits filaments jaunâtres et vermiformes. L'examen microscopique démontre que ce tissu est essentiellement formé de grosses cellules polyédriques, égales, engrenées ou disposées concentriquement, sous forme de sphère, au centre desquelles existent de petites masses d'une substance muqueuse, résultat de la transformation colloïde des cellules centrales.

Que cette dégénérescence colloïde des cellules atteigne certaines proportions, et l'on comprendra la désignation de cancer colloïde sous laquelle certains auteurs ont décrit cette variété de cancer de la langue.

Je ne saurais mieux terminer l'étude de l'épithélioma papillaire, établir sa réalité, montrer sa malignité, qu'en traduisant l'observation suivante, de Werner, qui a paru en 1858 dans *Archiv für physiol. Heilk.*

Obs. II. — Epithélioma de la langue opéré par la galvano-caustie.

Hedwige Kock, 51 ans, mère de deux enfants, entre au mois de novembre 1855, à la clinique de Tubingue, pour un épithélioma de la langue.

État de la malade. — Grande et forte; le bord gauche de la langue, les faces supérieure et inférieure du même côté sont fortement enflées depuis la pointe jusque près de la face postérieure, la partie malade est recouverte de petites grosseurs blanches.

Sur le bord gauche, on observe une grosseur qui saigne aux moindres mouvements et qui offre assez de consistance; sa surface est recouverte de renflements papillaires durs et cornés; sa couleur est parfois rouge sang, parfois elle ne diffère pas de celle de la langue, elle dépasse le niveau de la langue et a la grosseur d'une noisette, les excroissances en forme de papilles qui recouvrent son pourtour son blanches et offrent également de petits prolongements. Le reste de la langue est sain, ainsi que la cavité buccale,

les mouvements sont un peu gênés, mais la malade parle facilement et les ganglions lymphatiques ne sont pas enflammés.

Les antécédents de la malade sont bons, elle a joui d'une bonne santé, cependant sa mère était morte d'un cancer du sein.

Au mois d'octobre 1853, la malade avait remarqué de petits boutons sur le bord gauche de la langue, ils la gênaient pour parler, et on les lui enleva avec des ciseaux en 1854 (Janvier). Au mois de Février en parurent de nouveaux, assez gros, munis d'un pédicule et recouverts de petites grosseurs blanches, au mois de Juin 1855, peu de temps avant l'entrée de la malade à la Clinique, ces grosseurs prirent rapidement un développement assez considérable, et envahirent la partie gauche de l'organe.

Pour éviter une hémorrhagie, on se décida à employer la galvano-caustie, et avant de commencer l'opération, on lia la linguale du côté malade.

4 Décembre. Opération. Description de la ligature. 1/4 d'heure après on procéda à l'extirpation du cancer dont on avait bien calculé l'étendue au moyen d'un laryngoscope. L'opérateur tira la langue au dehors avec une pince à griffes, puis la fit maintenir par un aide; on enleva rapidement la tumeur par la galvano-caustie, et malgré la ligature de la linguale, l'artère ranine donna ; on en fit la ligature, et on put voir que certaines parties de la plaie étaient complétement sèches.

Quelques jours après l'opération, la malade se plaignit de vives douleurs dans l'arrière-gorge, et fut fort enrouée, ces douleurs disparurent au bout de huit jours.

Dès le troisième jour, de beaux bourgeons recouvraient la plaie, le huitième jour tombait la ligature de la ranine, le dixième celle de la linguale, et seize jours après l'opération, la malade pouvait s'en aller.

Au bout de six mois l'on apprit que la malade était morte d'une récidive.

2° *Epithéliome interstitiel*—Cette seconde variété répond à la forme dermique du cancroïde cutané, si bien décrite par Lebert et Heurtaux. D'après Thiersch, elle débuterait toujours, non plus comme dans le papillôme par la partie saillante des papilles, mais bien au niveau des sillons interpapillaires. Dans les rares observations

où il est question de l'examen histologique de la tumeur, leurs auteurs se contentent d'indiquer brièvement les éléments caractéristiques, c'est-à-dire les cellules et les globes épithéliaux.

Aucun ne décrit le groupement de ces cellules, leurs connexions avec les éléments voisins, leur évolution et leurs altérations. J'ai donc dû rechercher si la description classique de l'épithélioma était applicable au cancer de la langue, et voici le résultat de cet examen.

Les bords de l'ulcère et le centre de la tumeur sont presque exclusivement composés de cellules épithéliales.

Ces cellules, larges, à contour irrégulièrement sphérique, sont remplies de granulations d'apparence graisseuse, dont l'abondance empêche souvent de distinguer le noyau. Elles ne sont pas indistinctement pressées les unes contre les autres, mais réunies et groupées sous forme de cylindres irréguliers, séparés les uns des autres par quelques tractus lamineux dissociés. Ces boyaux épithéliaux sont çà et là renflés par la présence à leur centre de globes épithéliaux plus ou moins volumineux, mais bien reconnaissables à la disposition imbriquée de leurs cellules périphériques et à la présence de deux ou trois grandes cellules à leur partie centrale.

A mesure que les groupes celluleux se rapprochent de la périphérie, on commence à distinguer dans leurs intervalles des éléments normaux plus nombreux et moins altérés dans leur forme. Tout à fait à la périphérie, la tumeur prend un aspect papillaire bien vu par Robin; les cylindres épithéliaux bourgeonnent, et leurs dernières ramifications s'avancent au loin dans les interstices des faisceaux et des fibres musculaires. Ces sortes de papilles retournées, bourgeonnant vers la pro-

fondeur, déterminent autour d'elles un processus irritatif en vertu duquel apparaissent, dans la zone périphérique, de nombreux noyaux embryoplastiques. Ces nouveaux éléments sont si nombreux autour du bourgeon épithélial que le tissu normal a disparu ; mais à mesure qu'on s'en éloigne ils deviennent plus rares. Toutefois on retrouve fort loin des traînées de ces nouvelles cellules, surtout le long des vaisseaux comme l'a parfaitement indiqué Follin ; fait d'une importance capitale, car il nous explique à la fois la fréquence des récidives par ablation insuffisante du tissu morbide et la nécessité pour le chirurgien de porter les instruments bien au delà des limites apparentes du mal.

Ainsi : infiltration des fibres musculaires par les végétations épithéliales parties du fond des sillons interpapillaires, développement, autour de ces cylindres, d'un tissu embryonnaire nouveau, telle est la première phase du cancer lingual. J'ajoute que l'épaisissement et l'induration des tissus qui entourent la tumeur sont dus au mélange intime des éléments normaux préexistant avec les éléments embryonnaires de formation récente.

La consistance et la cohésion du tissu morbide deviennent d'autant moins grandes que le tissu normal a plus complétement disparu. Quand le cancer est arrivé à un certain état de développement, on ne trouve plus trace, en effet, des fibres musculaires de l'organe. C'est seulement à la périphérie, entre les saillies papilliformes, qu'on les constate, et là même, elles sont déjà dissociées et étouffées par la prolifération des noyaux. Dans le territoire qui avoisine les extrémités papillaires, dites alvéolaires par Virchow, ces noyaux

sont tellement pressés les uns contre les autres, que déjà on n'y aperçoit plus que difficilement les fibres musculaires. Plus loin, on les retrouve, mais déjà dissociées par l'interposition de longues traînées de noyaux qui s'infiltrent dans leurs interstices. Disparaissent-elles par dégénérescence granulo-graisseuse, comme le veulent Lebert, Heurteaux et Tiersch, ou bien, comme l'indique M. Robin, disparaissent-elles par compression et atrophie moléculaire de leur substance fondamentale? Sur les préparations que j'ai examinées, je n'ai point vu de dégénération graisseuse des fibres, mais seulement la disparition de leurs stries et de leurs fibrilles, là où se multipliaient les noyaux de leur sarcolemme.

Les vaisseaux subissent à la longue le même sort que les fibres musculaires. Leur gaîne est envahie et dissociée par les jeunes cellules qui ne tardent pas à pénétrer dans la lumière du vaisseau. C'est même par cette infiltration dans les vaisseaux lymphatiques que Virchow a tenté d'expliquer la formation et le développement des cylindres et des alvéoles qui caractérisent l'épithélioma.

En tout cas, la présence des jeunes cellules dans les vaisseaux est un fait généralement invoqué pour expliquer le transport de ces éléments par les lympatiques jusqu'aux ganglions.

Les hémorrhagies si fréquentes qui succèdent à l'ulcération se comprendront aisément si l'on veut se souvenir que, les parois étant détruites par l'envahissement cellulaire, les cellules qui formeront désormais le seul obstacle à l'écoulement du sang ne pourront offrir ni la même cohésion ni la même résistance.

Sur les préparations que j'ai examinées, il était facile

de constater que les glandes de la muqueuse linguale n'avaient pris elles-mêmes aucune part au processus pathologique, fait bien vu par Thiersch. Leurs acini étaient en partie détruits et dissociés par l'infiltration cellulaire, et cela aussi bien sur les glandes muqueuses que sur les glandes salivaires.

Robin et Tiersch avancent, du reste, que ces glandes ne sont jamais le point de départ de la maladie, et que, par conséquent, la variété folliculaire de Lebert n'existe pas dans la langue.

ÉVOLUTION. — ULCÉRATION.

Arrivés à leur période d'état, à l'âge adulte, selon l'heureuse expression de Virchow, le papillome et l'épithéliome se présentent avec les caractères qu'on assigne généralement au cancer de la langue, et dès lors leur évolution ultérieure ne diffère pas assez sensiblement, pour nécessiter une description à part. Superficiel, et alors ordinairement papillaire, le cancer est constitué par des végétations saillantes, sessiles ou pédiculées, dont l'aspect en crête de coq a été bien signalé par Roux (de Brignolles); profond et alors tubéreux, il se présente sous la forme de nodosités, rarement multiples, qui soulèvent légèrement la muqueuse et à leur début ne sont guère appréciables qu'au toucher.

Leur siége n'est pas le même. Les *papillomes* ont été vus plus souvent à la face dorsale et antérieure de la langue. Roux (de Brignolles), a fait connaître trois cas de papillomes, qui avaient débuté près du frein de la langue, sur la face inférieure de l'organe. Chez un malade du service de Velpeau, la tumeur occupait la

base de langue, et le pédicule était assez long pour permettre au sommet de tomber jusque sur les cordes vocales.

Le siége d'élection de l'épithéliome interstitiel est le bord de la langue. On le trouve à peu près aussi souvent à droite qu'à gauche. Exceptionnellement il débute par la pointe, mais il n'est pas rare de le voir commencer dans le sillon qui sépare la langue de l'amygdale. MM. Verneuil et Demarquay insistent sur ce point de départ assez fréquent de l'épithélioma, parce qu'alors il gagne rapidement les piliers du voile du palais et devient promptement inopérable.

La tumeur, quelle qu'en soit la forme, ne présente des limites bien nettes à sa périphérie, que lorsqu'elle s'est développée lentement; et dans ce cas les globes épidermiques sont ordinairement très-nombreux. Si l'évolution a été rapide, du centre de la tumeur partent des prolongements multiples, comme arborescents, qui bientôt serviront de centre à de nouvelles poussées.

La consistance du tissu malade est ferme, élastique, et son aspect fibreux nous explique la dénomination de squirrhe sous laquelle on l'a si longtemps décrite.

Presque toujours la couleur en est blanche ou un peu jaunâtre; la surface des coupes a un aspect translucide et comme corné. Des tractus rougeâtres la parcourent çà et là, surtout vers la périphérie. Si l'on examine sur une coupe les limites du mal, on constate souvent, même à l'œil nu, mais beaucoup mieux à la loupe, que la périphérie est comme hérissée de petits prolongements que j'ai déjà signalés.

Un autre caractère très-important et caractéristique, c'est que la production morbide est comme sablée dans

son épaisseur d'un pointillé jaunâtre, qui apparaît bien sur les coupes fraîches. Si l'on presse la masse entre les doigts, on voit sortir de leurs alvéoles de petits cylindres épithéliaux, des *vermiothes*, comme les appelle Virchow. J'insiste beaucoup sur la présence de ces petites taches jaunes, parce que, sur le vivant, il m'est arrivé de les apercevoir une fois à la surface d'un vaste ulcère cancéreux de la langue. On conçoit l'importance de cette remarque pour le diagnostic.

Dans les tumeurs à marche lente, riches en globes épidermiques, le râclage ou la pression ne fait sourdre qu'une petite quantité de suc transparent et de débris caséiformes. Ce suc est plus abondant, plus lactescent, si la tumeur a suivi une marche rapide, et les globes épidermiques y sont aussi beaucoup plus rares.

Un des caractères essentiels qui distinguent l'épithélioma de l'encéphaloïde, consiste dans la façon dont il envahit les organes. Jamais le premier n'envahit un point nouveau sans qu'il y ait continuité de tissu entre le centre de la tumeur et ses prolongements périphériques. Il est sans exemple que le cancer se soit développé à la fois et indépendamment dans les deux moitiés de la langue. Ce n'est qu'après en avoir détruit une qu'il attaque l'autre ; et, comme il trouve à sa propagation un obstacle presque infranchissable dans la présence de la cloison fibreuse verticale et placée de champ entre les deux moitiés, il la contourne en suivant la muqueuse du plancher de la bouche, et n'apparaît qu'ultérieurement de l'autre côté de ce septum. M. Broca raconte à ce sujet, dans ses leçons cliniques, un fait qui démontre bien ce mode d'envahissement. Chez un individu auquel il avait lié l'artère linguale du côté gauche pour arrêter et prévenir,

des hémorrhagies inquiétantes, l'ulcère cancéreux cessa de faire des progrès dans la moitié correspondante de l'organe, mais il envahit la muqueuse du plancher de la bouche, gagna le frein de la langue, et après l'avoir dépassé, attaqua rapidement le côté droit.

Le cancer lingual a plus de tendance à s'étendre en profondeur qu'en surface. Il semble qu'il trouve dans les muscles un terrain plus favorable à son développement que dans le chorion muqueux. Sur une pièce que j'ai entre les mains, on voit le noyau cancéreux, ulcéré à son centre, s'étendre sous la muqueuse en apparence encore saine et la miner pour ainsi dire par sa face profonde. Cette tendance à l'envahissement, si bien signalée par Paget, nous donne la clef de ces ulcères profonds, excavés, comme burinés, que l'on trouve décrits dans les observations. Les vaisseaux disparaissant à mesure que se développe la tumeur, la nutrition des éléments ne se fait qu'incomplétement, de sorte que les masses centrales meurent et se détachent, en laissant après leur chute ces excavations profondes dont je viens de parler.

Le cancer récidivé surtout se propage avec une rapidité effrayante. C'est alors qu'on le voit envahir le plancher de la bouche, gagner les piliers du voile du palais, descendre vers la larynx, attaquer les glandes, les os maxillaire et hyoïde et déterminer l'ulcération des gros troncs vasculaires du cou. Chassaignac, en 1858, présentait à la Société de chirurgie la pièce anatomique d'un cancer récidivé, qui avait détruit la carotide et déterminé une hémorrhagie foudroyante.

Pour terminer ce qui a rapport à l'anatomie pathologique du cancer de la langue, il ne me reste plus qu'à

décrire les altérations des ganglions qui reçoivent leurs lymphatiques de la région envahie. Je n'ai pu me faire une opinion personnelle sur ces altérations, et j'en suis réduit à rapporter les quelques remarques que contiennent à ce sujet les observations.

Lebert a observé plusieurs fois l'infiltration épidermique des ganglions, et il l'attribue au transport soit du blastème, soit des cellules elles-mêmes dans ces glandes.

Presque en même temps Bennet signalait un cas d'infection épidermique des glandes lymphatiques, à la suite d'un cancroïde de la langue. Les caillots vermiformes, qui s'expriment des tumeurs épithéliales, furent plus tard considérés par Virchow comme issus des lymphatiques; rien ne serait dès lors facile que d'expliquer leur transport dans les ganglions. Mais sous quelle forme les éléments cellulaires entraînés dans les ganglions vont-ils germer? Telle est la question que l'absence de documents nous force à faire laisser sans solution.

La lecture d'un grand nombre d'observations m'a démontré que les engorgements ganglionnaires, assez rares avant les opérations, étaient la règle en cas de récidive. Le siége des glandes envahies ne correspond pas toujours à la partie primitivement atteinte par le mal, et parfois le développement ganglionnaire n'est point en rapport avec l'étendue de l'ulcère : ainsi, dans l'observation suivante que je dois à l'obligeance de M. Dupuy, interne de M. Demarquay, les ganglions de la partie gauche du cou sont bien plus volumineux que ceux du côté droit, par où le cancer a débuté.

Obs. III. — Epithélioma ayant détruit la moitié droite de la langue. — Développement rapide. — Retentissement considérable sur le système ganglionnaire périphérique. (Obs. recueillie par M. Dupuy, int.)

Monsieur X..., avocat, âgé de 46 ans, entre le 18 juin 1872 à la maison municipale de Santé, dans le service de M. Demarquay.

Antécédents. A part deux congestions cérébrales qui n'ont pas eu de suites, cet homme grand et vigoureux a toujours joui d'une parfaite santé. Sa mère, encore en vie, est également très-bien portante; mais le père est mort jeune d'une affection de l'estomac, très-probablement d'un cancer. M. X... fumait la pipe du matin au soir et employait, au minimum, un demi-paquet de tabac par jour. D'autre part, il buvait du vin blanc dès le matin et, en moyenne, cinq à six verres de bière dans la soirée. Jamais il n'a souffert de maux de dents; cependant l'usage de la pipe avait amené un certain degré de gingivite superficielle, et l'une des petites molaires, rejetée en dedans, blessait parfois la langue.

Mode de début. L'affection actuelle remonte à six mois à peine. La langue ayant été écorchée par la dent, il se forma une petite ulcération sur le côté gauche. Celle-ci, loin de se cicatriser, devint de jour en jour plus large et plus profonde et fut le point de départ de la tumeur épithéliale. M. X... fit arracher la petite molaire, et voyant que, malgré cette opération, le mal ne faisait qu'empirer, il alla consulter un médecin. Celui-ci se borna à administrer l'iodure de potassium à haute dose.

A ce moment déjà le malade avait de l'embarras de la parole, une salivation exagérée et un peu fétide. Un ganglion sous-maxillaire était tuméfié du côté gauche. Les autres ne s'engorgèrent que 2 mois plus tard. L'état général de M. X... était resté bon, lorsque récemment il eut plusieurs hémorrhagies assez considérables pour amener un certain état de faiblesse et d'anémie.

État actuel (le 28 juin).

Tout le côté *droit* de la partie antérieure de la langue a disparu, rongé par une vaste ulcération. Le côté *gauche* persiste seul sous forme d'une mince languette, terminée en pointe. Cette dernière portion, saine en dehors, est ulcérée sur toute l'étendue de sa face interne, laquelle se confond avec la surface carcinomateuse; elle est légèrement incurvée du côté malade. L'ulcération présente des bords anfractueux et déchiquetés; son aspect est grisâtre et sa-

nieux, excepté sur certains points où l'on trouve des ilôts blanchâtres d'épithélium. En arrière, les tissus voisins semblent sains, mais le plancher de la bouche et une grande portion de la base de la langue présentent une induration caractéristique. Les gencives sont fongueuses et ramollies; les dents, sales et déchaussées, branlent dans leurs alvéoles, quelques-unes sont tombées. La tumeur a amené un retentissement considérable sur tout le système ganglionnaire périphérique : les ganglions sous-maxillaires sont envahis de chaque côté; quelques-uns atteignent presque le volume d'un petit œuf de poule et descendent sur le cou jusqu'à deux travers de doigt de la clavicule. Ils recouvrent complétement l'os hyoïde et le larynx, de telle sorte que la ligature de la linguale serait entourée de graves difficultés, pour ne pas dire impossible. La dégénérescence carcinomateuse a gagné également quelques ganglions parotidiens et sus-claviculaires. La peau recouvrant ces diverses parties est complètement exempte d'altération. Comme troubles fonctionnels, nous noterons d'abord une gêne considérable du langage qui est presque incompréhensible. La déglutition et surtout la mastication sont à la fois douloureuses et difficiles; aussi ce malheureux se trouve réduit à pousser péniblement avec le doigt, le long des parties restées saines, un bol de viande hachée et à le faire descendre plus profondément en buvant à longs traits. De plus M. X... rejette continuellement par expuition un liquide filant, formé de salive et de matière sanieuse, l'odeur n'en est pas trop fétide et l'haleine n'est point infecte.

M. Demarquay diagnostiqua un *épithélioma ulcéré de la langue* et rejeta toute espèce d'opération, vu l'étendue des lésions et l'envahissement des ganglions.

On a enlevé une petite parcelle du fond de l'ulcère; son examen microscopique a montré à M. Nepveu que le tissu de cette tumeur était formé par de grandes cellules épithéliales, les unes arrondies, les autres allongées, offrant plusieurs prolongements, toutes contenant un ou deux noyaux. En outre il existait un globe épidermique en voie de formation (voyez Pl. II, fig. 5).

Les abcès ganglionnaires sont notés chez un grand nombre de malades. Morel-Lavallée, dans l'observation qu'il intitule squirrhe atrophique de la langue, trouva « que les ganglions sous-maxillaires étaient le

siége d'une suppuration comme scrofuleuse. Le pus était grumeleux et en grande partie séreux. Ce liquide formait des collections assez considérables dans l'intérieur et autour de toutes les glandes sous-maxillaires et cervicales. Nous ne devons pas oublier qu'au moment où la pièce était soumise à la Société de chirurgie, on trouva, sur l'indication de M. Vidal (de Cassis), un abcès à la face antérieure de la base de l'épiglotte. »

Dans ces derniers temps, on a voulu caractériser ces inflammations en leur donnant le nom d'abcès épithéliaux. On ne peut nier que la marche de ces infiltrations épithéliales ganglionnaires n'ait une physionomie spéciale. J'ai pu bien l'étudier sur un malade qui se trouve actuellement dans les salles de M. Demarquay, à la Maison de santé, et l'aspect de l'abcès a quelque chose de si particulier, que j'ai cru devoir faire dessiner la tumeur et donner l'observation du malade.

Obs. IV. — Cancer épithélial à marche très rapide.

M. X..., 50 ans, entre à la Maison de santé le 11 juin 1872, dans le service de M. Demarquay.

Il présente une ulcération sur le côté gauche de la langue (face inférieure) et une tumeur ganglionnaire sous-maxillaire du même côté.

Pas d'antécédents syphilitiques ; la mère est morte à 53 ans d'un cancer de l'utérus. Le malade fume énormément : 12 à 14 cigares par jour et 20 à 25 centimes de tabac.

Souffrances morales et privations relatives pendant les dernières années.

L'ulcération a débuté, il y a trois semaines, par un petit tubercule dur, non douloureux, ne gênant le malade que durant la mastication. Au bout de quelques jours, ce tubercule s'est ulcéré, est devenu saignant et douloureux, et les ganglions sous-maxillaires du même côté se sont engorgés.

Sur les conseils de son médecin, le malade entre à la Maison de santé.

Voici son état : ulcération de la largeur d'une pièce de 1 franc, à fond grisâtre et saignant, à bords déchiquetés, presque taillés à pic. Autour de l'ulcération, zone de tissu induré, blanchâtre, non douloureux à la pression, n'envahissant par la face supérieure de la langue, et respectant le frein qui est intact.

Tumeur sous-maxillaire gauche présentant le volume d'un œuf de poule, d'une dureté rénitente, douloureuse à la pression.

La peau qui la recouvre est de coloration normale, assez mobile sur la tumeur.

Diagnostic. — Tumeur épithéliale de la pointe de la langue, avec engorgement des ganglions sous-maxillaires.

Cet engorgement ne permet pas de songer à une ablation ; on se contente d'ordonner 1 gramme d'iodure de potassium, bientôt 2 grammes par jour.

L'état général se conserve très-satisfaisant, mais le mal, loin de s'amender, fait des progrès ; l'ulcération s'étend dans le sens antéro-postérieur, les ganglions atteignent un volume double.

La peau devient bleuâtre et s'ulcère en deux points ; le tissu qu'on aperçoit a un aspect fibrillaire ; il donne peu de pus.

C'est dans ces conditions que le dessin a été pris le 24 juin, quinze jours après l'entrée du malade, cinq semaines après le début de la maladie.

En résumé : cancer épithélial à marche très-rapide, reconnaissant pour cause l'hérédité et un abus inouï du tabac.

GIRARD, *interne des hôpitaux.*

Ainsi qu'on le voit (Pl. II fig. 4), les ganglions maxillaires forment chez cet homme une masse énorme, de forme conique, dont la base est comme plaquée à la région sus-hyoïdienne. La peau à la surface offre une teinte rouge sombre, comme vineuse. Tout à fait au sommet de la tumeur s'est produite une ulcération spontanée, à fond blanchâtre, molle, ne laissant écouler que quelques gouttes de sérosité. L'ulcération, d'abord très-petite, s'est agrandie peu à peu. Les fibres du

derme, frappées de mort, sont encore adhérentes et forment cette plaque blanchâtre et pultacée, qui occupe le sommet de la tumeur.

Sauf la rougeur de la peau, qui indique un léger état inflammatoire, l'évolution de cette ulcération ressemble beaucoup à celle de l'épithélioma lui-même.

Enfin, pour compléter cet exposé anatomo-pathologique, je dois signaler l'œdème de la glotte, comme ayant emporté un certain nombre de sujets atteints de tumeurs épithéliales voisines de l'épiglotte. Mais l'étude de cette grave complication sera mieux à sa place dans les chapitres consacrés à la symptomatologie et au traitement.

ETIOLOGIE.

Quoique le cancer de la langue soit d'une grande fréquence, il est difficile d'en établir les causes sur une base solide.

Cette fréquence elle-même ne saurait être déterminée sûrement que par des relevés faits sur les registres des hôpitaux, relevés que le peu de temps qui nous est accordé ne nous a pas permis de faire assez complétement. Tandis que Tanchou, sur 9,118 cas de cancers de différents organes, n'a trouvé que 36 cancers de la bouche, c'est-à-dire près de 0,4 pour 100, Lebert, sur 447 cas, a noté 6 cancers de la langue, ou 1. 34 pour 100.

Paget insiste sur la fréquence du cancer de la langue en Angleterre; les cas en seraient aussi nombreux que ceux du cancroïde de la lèvre.

Sur les 103 cas d'épithélioma réunis par Schuh dans son mémoire sur le cancroïde, la langue y figure 6 fois.

La langue est encore le lieu d'élection des épithéliomes qui se développent sur la muqueuse de la cavité buccale. Sur 10 cas de ce genre, 6 appartiennent à la langue, 3 aux joues, 1 aux gencives.

Si la fréquence générale du cancer de la langue, relativement à celui des autres organes, n'a pas d'importance pratique évidente, il n'en est pas de même de sa fréquence dans les deux sexes, parce qu'elle nous met déjà sur la voie d'une des causes déterminantes les plus actives de cette affection. Otto Just, qui en a réuni 72 observations, a noté 49 cas chez l'homme et 20 chez la femme; dans 3 cas, le sexe n'était point indiqué.

La statistique de Follin est bien plus expressive, puisque, sur 17 cas, il en compte 16 chez l'homme et 1 chez la femme.

Sur les 214 observations que j'ai réunies moi-même et qui constituent la base de mon travail, les hommes figurent pour 154, et les femmes pour 30. Dans 13 cas, le sexe n'est pas indiqué.

Il résulte de cette statistique, que le cancer de la langue est 5 fois plus fréquent chez l'homme que chez la femme.

J'aurai à rapprocher ce fait de quelques autres particularités spéciales à l'homme.

L'importance de l'âge auquel se développe la maladie est plus grande qu'on n'a paru le croire jusqu'ici. On sait de quelles difficultés le diagnostic des tumeurs et ulcérations cancéreuses est hérissé. Alors même que leur nature maligne ne semble pas douteuse, tous les chirurgiens conseillent l'usage des antisyphilitiques, comme moyen d'éclairer le diagnostic.

Or, nous démontrerons par des faits que cette *pierre de touche* est loin d'être inoffensive. Le chirurgien ne doit donc négliger aucun élément de diagnostic, si insignifiant qu'il soit en apparence, pour arriver à différencier les affections syphilitiques des productions cancéreuses sans recourir au traitement spécifique. Or, l'âge des individus est un de ces éléments les plus importants. Sans doute le cancer se développe à toutes les époques de l'existence. Jacobi et plusieurs autres ont publié des cas de cancer congénital, et d'autre part O. Weber parle d'un centenaire atteint d'ulcération cancéreuse. Ce sont là des faits trop exceptionnels pour qu'il soit nécessaire d'en tenir compte dans un relevé statistique. Celui d'Otto Just donne les résultats suivants:

AGE.	HOMMES.	FEMMES.	TOTAL.
18 à 20	2	1	3
21 — 30	1	2	3
31 — 40	6	6	12
41 — 50	13	3	16
51 — 60	15	5	20
61 — 70	5	3	8
71 — 80	1	0	1
	43	20	63

Sur 155 observations où l'âge des malades est indiqué, j'ai trouvé la répartition suivante :

AGE.	HOMMES.	FEMMES.	TOTAL.
0 à 10	5	»	5
11 — 20	4	5	9
21 — 30	3	4	7
31 — 40	9	8	7
41 — 50	29	4	33
51 — 60	41	7	48
61 — 70	29	2	31
71 — 80	4	»	4
81 — 90	1	»	1
	125	30	155

Il ressort de cette statistique :

1° Que le cancer de la langue est rare avant 40 ans ;

2° Qu'on ne l'observe guère que de 40 à 70 ;

3° Enfin que c'est entre 50 et 70 ans qu'il est le plus fréquent.

La concordance de ces deux statistiques met donc parfaitement en jour ce fait que le cancer de la langue est une maladie de l'âge mûr, presque de la vieillesse. Les lésions syphilitiques, au contraire, chancres ou accidents secondaires et tertiaires, s'observent généralement à un âge bien moins avancé et même dans la première enfance (Rollet). L'âge constitue donc, ainsi que je l'ai dit, un élément de diagnostic important dont le chirurgien doit tenir grand compte dans les cas douteux.

L'hérédité est une cause prédisposante qu'on trouve signalée dans bon nombre d'observations et spécialement dans celles de M. Larrey et de Werner. Toutefois il est bon d'observer que dans les cas ou elle a éténotée, la nature du cancer paraît avoir été différente chez les ascendants. Tout en tenant compte de cette prédisposition, il ne faudrait pas y attacher une importance exagérée.

Il est un certain nombre d'affections de la muqueuse linguale décrites dans ces derniers temps par Buzenet, Bazin, Lallier, Gubler, Saison, sous les noms de *plaques des fumeurs*, *psoriasis de la langue*, état lichenoïde, icthyose, etc. On les observe surtout chez les vieux syphilitiques, qui abusent de l'usage du tabac. Je n'en parlerais qu'à propos du diagnostic, si on ne les avait considérées comme une cause prédisposante du cancer. Les observations manquent pour établir sur des bases bien solides l'influence de ces lésions ; mais il n'est pas un des savants médecins de Saint-Louis qui n'ait observé dans

sa clientèle privée des cancers de la langue survenus chez des individus atteints antérieurement de ces affections. Plusieurs même ont cru remarquer que les médicaments irritants et caustiques portés sur ces langues malades, avaient déterminé l'explosion du cancer. MM. Verneuil et Lallier (communication orale) ont vu ensemble un individu qui depuis longtemps avait un psoriasis de la langue et chez lequel l'ablation d'une des végétations épithéliales qui caractérisent cette maladie, fut immédiatement suivie d'une poussée ganglionnaire qui marcha avec une extrême rapidité.

A côté du psoriasis lingual envisagé comme cause prédisposante, se place l'icthyose, dont Plombe a présenté trois cas à la société médicale de Londres, et qui n'est peut-être que ce que l'on désigne en France sous le nom de psoriasis. Les trois individus qui en étaient atteints ont été ultérieurement tous trois affectés d'épithélioma. Ici la prédisposition semble évidente.

Elle ne doit cependant être admise qu'avec une certaine réserve, à cause du petit nombre de faits sur lesquels elle repose.

L'influence du tabac et de la pipe a été invoquée dans bon nombre de cas, comme pour le cancroïde des lèvres (Bouisson). Il est assez admissible que la chaleur entretenue dans la bouche par la fumée de tabac, et l'irritation de la muqueuse par la fumée ou par le jus, puissent déterminer l'apparition d'un épithélioma, que celui-ci débute d'emblée ou qu'il succède à l'altération désignée sous le nom de *plaques des fumeurs*.

D'un autre côté il y a tant d'hommes qui fument impunément la pipe, qu'il n'est pas aisé de se prononcer sur la valeur réelle de cette cause.

Tout au plus, selon Heurteaux, pourrait-elle faire l'office d'agent provocateur chez un individu prédisposé. Et de fait, lorsqu'on voit de simples hypertrophies papillaires rester stationnaires pendant de longues années, puis tout d'un coup, sans cause appréciable, prendre un développement rapide et infecter les ganglions, ne peut-on se demander si ce n'est pas le terrain, c'est-à-dire l'homme, qui a changé et, selon l'expression consacrée, est devenu avec l'âge en puissance de cancer. Ces réserves faites, je ne vois aucune difficulté à admettre que l'irritation de la muqueuse linguale par la pipe, les liqueurs fortes, la pointe d'une dent cariée ne soit suffisante pour localiser sur le point offensé une affection qui sans cela ne se fût peut-être jamais manifestée.

SYMPTOMATOLOGIE.

La symptomatologie du cancer de la langue a un cachet tout spécial, qui, à mes yeux, n'a été bien compris et bien indiqué que par les chirurgiens anglais du commencement de ce siècle et surtout par Arnott. Le nom même sous lequel ils décrivaient cette affection ; *malignant disease of the tongue*, indique bien le caractère de malignité tout particulier qu'ils lui avaient reconnu. En France et en Allemagne on a moins bien saisi ces allures remarquables, ou du moins on les a trop confondues avec celles de l'encéphaloïde ou du squirrhe.

Il n'est donc pas inutile de nous attacher à bien décrire l'évolution naturelle de la maladie et de ne point charger cette description de détails secondaires, qui trouveront mieux leur place au chapitre du diagnostic.

Envisageant d'abord l'évolution locale de la tumeur, je diviserai sa symptomatologie en trois périodes, celle du début, celle de l'ulcération et celle l'infection ganlionnaire. Le développement local connu, il sera facile d'en déduire les troubles fonctionnels qui en découlent et finalement comme conséquence des deux premiers ordres de symptômes, les altérations générales de l'organisme.

Enfin la marche, la durée et les terminaisons de la maladie seront résumées dans un dernier paragraphe.

1re *Période.* — A son début le cancer se montre sous les deux variétés anatomiques que j'ai décrites : il est papillaire ou interstitiel.

Aucun caractère, à cette époque du développement, ne saurait aider à distinguer un papillôme naissant des

hypertrophies sépithéliales simples , psoriasiques ou autres. L'aspect corné, la présence de squammes à la surface sont des caractères communs à ces diverses affections. Le premier indice qui puisse faire soupçonner un commencement d'infiltration épithéliale, c'est l'induration du chorion muqueux qui supporte le papillome.

La même induration de la muqueuse caractérise également les premiers pas de l'épithéliome interstitiel. Une simple écorchure, une légère fissure du bord de la langue, constituent le mode de début le plus fréquent. Mais presque toujours on les attribue à l'existence d'une dent cariée. Bientôt la persistance du mal inquiète le malade, qui fait arracher la dent. Aucune amélioration ne survient. Le point malade se trouve de nouveau incessamment offensé par d'autres dents dans les mouvements que l'individu imprime à sa langue pour parler ou mastiquer ses aliments. Alors il retrourne chez le dentiste. De nouvelles dents sont arrachées, et l'on a vu des malades se faire extraire ainsi toute une rangée de dents faussement accusées de produire le mal.

Cette période passe presque toujours inaperçue aux yeux du chirurgien, c'est le dentiste seul qui en est témoin.

Lorsque le médecin est consulté, le papillome ou l'épithéliome interstitiel ont déjà acquis un développement assez considérable pour apporter des troubles dans la parole et la mastication. Alors on constate, le plus souvent sur l'un des bords de la langue, au niveau des molaires, plus rarement à la pointe, l'existence d'une nodosité muriforme ou sous-muqueuse, nodosité à base indurée dans le premier cas, empâtée et sans limites précises dans le second.

Quand le chirurgien a constaté qu'il n'existe aucune cause irritante susceptible d'avoir produit le mal, il recherche les antécédents syphilitiques chez son client, et, pour peu qu'il puisse soupçonner le moindre indice de vérole, il prescrit immédiatement un traitement anti-syphilitique, et remet le malade à quinze jours.

Celui-ci n'attend pas toujours ce délai pour reparaître ; et d'ordinaire il revient fort mécontent, parlant difficilement, avec une langue notablement augmentée de volume, la bouche inondée d'une abondante salive qu'il expulse péniblement. Le chirurgien examine la tumeur : il la trouve doublée de volume ; souvent même une ulcération s'est produite, et dans tous les cas, il y a une aggravation inattendue de la maladie. Pourquoi cela ? La lecture des observations nous donne de ce fait une solution claire, srtisfaisante, et l'on me pardonnera les détails un peu minutieux peut-être, dans lesquels je viens d'entrer, eu égard à leur importance pratique. Or, j'ai réuni plus de soixante observations où les auteurs ont signalé, souvent sans s'en rendre compte, l'extension rapide du cancer chez les individus soumis à un traitement anti-syphilitique. et spécialement lorsqu'ils ont pris des mercuriaux. MM. Arnott, Larrey ont eu beau signaler les inconvénients de cette médication, la grande majorité des médecins n'en continue pas moins à prescrire le mercure, sans se douter qu'ils accélèrent ainsi considérablement l'évolution du cancer de la langue. Il faut donc que l'on sache bien que donner à un cancéreux des préparations anti-syphilitiques, et surtout des préparations mercurielles, c'est aggraver sensiblement sa maladie et lui imprimer un caractère de malignité qu'elle n'eût peut-être pas présenté aussi vite sans ce con-

seil imprudent. Dans tous les cas, le patricien doit prévenir le malade de la possibilité d'une glossite mercurielle, afin de pouvoir suspendre à temps la médication et ne point s'exposer à des reproches mérités de la part de son client.

II. Période d'ulcération. — Il est extrêmement rare qu'un cancer de la langue parcoure toutes ses phases sans s'ulcérer. Dans les cas où l'opération a eu lieu avant l'ulcération (observation de Geny), on peut toujours se demander si, abandonnée à sa marche naturelle, la tumeur n'eût pas fini par s'ulcérer. D'autres fois, le mal n'avait pas débuté par la langue proprement dite; cet organe n'était envahi que consécutivement à un véritable cancer des organes ou des tissus voisins, plancher buccal, parotides, glandes sous-maxillaires, etc.

Quoiqu'il en soit, la tendance à l'ulcération est un des caractères essentiels de l'épithéliome lingual. Je n'ai pu trouver aucune observation où le mal abandonné à lui-même n'ai fini par présenter cette particularité.

L'ulcération des papillômes débute par la formation à sa surface de petites croûtes épidermiques qui tombent, se reproduisent et finissent par laisser à nu la substance fondamentale de la tumeur. On constate alors sur un des points de la surface de la langue l'existence d'une sorte de champignon rouge, framboisé, facilement saignant. Parfois les papilles qui occupent la zône périphérique prennent un développement considérable et se recouvrent de lamelles épidermiques blanchâtres, tantôt d'apparence verruqueuse, tantôt d'aspect vésiculeux (Arnott).

Les épithéliomes interstitiels s'ulcèrent quelquefois d'emblée ; toujours, alors, l'ulcération occupe le bord de la langue. Et si déjà on ne trouvait au-dessous de cette fissure une base indurée, il serait impossible de la distinguer de ces ulcérations accidentelles contre lesquelles Louis mettait en garde les chirurgiens de son temps, en leur indiquant qu'il suffirait d'en faire disparaître la cause pour les voir se cicatriser.

Ordinairement il n'existe qu'un ulcère, mais il n'est pas rare d'en trouver plusieurs petits à la surface du nodus, comme l'a observé Velpeau.

L'ulcère de l'épithéliome interstitiel se présente sous deux formes, dont il importe de bien indiquer les différences.

Tantôt il est fongueux et bourgeonnant; tantôt il est rongeant et pour ainsi dire *rentrant*.

Les végétations fongueuses surmontent généralement une langue énorme, qui tend à sortir de la cavité buccale. La surface en est mamelonnée, rougeâtre, parsemée ça et là de détritus souvent colorés par le sang. Ces gros champignons sont entourés par un bourrelet muqueux, inégal, à bords déchiquetés et renversés.

A la base de l'ulcération on trouve tout le côté correspondant de la langue épaissi et mamelonné portant, à sa surface, l'empreinte des dents. Il est facile de se rendre compte de la formation de ces ulcères végétants. Dès que les masses épithéliales développées dans l'épaisseur de l'organe acquièrent un certain développement, elles refoulent et distendent les tissus restés sains. Qu'une ulcération se produise à la surface de la muqueuse, le tissu morbide, comprimé par les fibres musculaires et peu à peu refoulé par l'élasticité des tissus ambiants,

tend sans cesse à se développer du côté où il éprouve le moins de résistance, c'est-à-dire là où la muqueuse est détruite. Bientôt il s'élève au-dessus du niveau de l'organe, et ainsi s'explique la formation de ces ulcères végétants dont on trouve la description dans les auteurs.

La gangrène et l'élimination spontanée de ces masses bourgeonnantes, signalées par Girard dès 1830, observées depuis par Robert et M. Richet, ont lieu par un mécanisme analogue à celui que je viens d'exposer. On comprend qu'il puisse arriver un moment où les vaisseaux, comprimés par le fait de cette prolifération cellulaire exagérée, ne soient plus suffisants pour alimenter le tissu nouveau; celui-ci meurt forcément et s'élimine en totalité. Malheureusement ces guérisons spontanées sont de peu de durée, et les malades n'en succombent pas moins à une précoce récidive.

La physionomie de l'ulcère rongeant est bien différente. Parti comme le précédent de la pointe ou des bords de la langue, il se creuse une excavation dans l'épaisseur de l'organe, dont le volume est ordinairement moins considérable que dans la variété précédente.

Sa forme est allongée dans la direction du bord libre. Ses bords épaissis, saillants, déchiquetés, se renversent en dehors ou se recourbent en dedans. Quelquefois les bords de l'ulcère sont droits, taillés à pic, comme si l'on eût enlevé une partie de la langue à l'emporte-pièce. Tel est le cas du malade que j'ai fait représenter dans la planche II, figure 5. Le fond de l'excavation a un aspect grisâtre, sanieux, surtout lorsque les débris épithéliaux qui se détachent incessamment, séjournent au

fond des excavations et s'y mélangent avec la salive et le sang qui suinte de la surface de l'ulcère pendant les mouvements de l'organe. Chez certains individus des fongosités mollasses et saignantes s'élèvent du fond de l'ulcération.

La surface de l'ulcération présente parfois un aspect bien caractéristique et bien important pour le diagnostic, aspect qui n'a pas encore été décrit, et qui est frappant sur le malade qui fait le sujet de l'observation III.

Chez cet homme, on apercevait en y regardant de près, sur le fond rosé de l'ulcération, une multitude de ces petits points jaunâtres, gros comme la pointe d'une épingle, que j'ai déjà signalés dans le chapitre consacré à l'anatomie pathologique, sorte de granulations désignées sous le nom de *vermiothes*.

Quelle que soit la forme de l'ulcère, un ichor fétide et sanieux, résultat de la fonte moléculaire du tissu épithélial, s'en échappe incessamment ; en même temps, une salivation abondante, excessive, tourmente beaucoup les malades.

A mesure que le mal fait des progrès, on voit les ulcérations s'agrandir de plus en plus, après avoir été précédées par l'induration caractéristique. Cet envahissement progressif a cela de spécial qu'il ne gagne que tardivement le côté opposé de la langue. En revanche, l'infiltration cellulaire, s'irradie avec rapidité suivant les faisceaux musculaires qui rayonnent de la base de la langue. Elle descend avec les fibres de l'hypoglosse vers le plancher de la bouche et l'os hyoïde, remonte sur le trajet des glosso-staphylins et glosso-pharyngiens vers le pharynx et les piliers du voile du palais, se pro-

longe en arrière jusqu'à l'épiglotte et même au larynx, ainsi qu'on le voit dans le cas de Heath.

On lira plus loin avec intérêt l'observation d'un épithélioma de la langue qui s'est creusé une ouverture dans la région sus-hyoïdienne, et, sur les côtés, s'est avancé jusqu'à la région carotidienne.

Il est rare que le cancer arrive à cet état de développement sans qu'apparaissent des hémorrhagies quelquefois foudroyantes, toujours terribles. Il ne s'agit pas seulement en effet de ces petites pertes de sang qui surviennent au moindre attouchement et s'arrêtent d'elles-mêmes ; celles-là par leur répétition épuisent le malade, sans cependant compromettre immédiatement son existence. Mais qu'un tronc volumineux comme la ranine ou la linguale, ait ses parois envahies et détruites par l'infiltration celluleuse, une crevasse se produira, et un jet de sang formidable mettra tout à coup, les jours du malade en péril. Tel est le cas rapporté à la Société, de chirurgie par Le Plé, de Dieppe, qui vit son malade emporté par une hémorrhagie de la linguale. Des troncs plus volumineux peuvent être atteints.

Chaissaignac et Louis ont communiqué à la même Société et raconté l'histoire de deux individus qui succombèrent à une hémorrhagie foudroyante de la carotide. Voici une observation analogue que je dois à l'obligeance de mon ami, le Dr Camuset.

Obs. V. — Epithélioma de la langue. — Destruction complète de cet organe. — Hémor- rhagie foudroyante de la carotide.

M. R... de Lons-le-Saulnier âgé de 48 ans, vint consulter le D. Comtesse en 1866 pour une tumeur ulcérée de la langue, dont la nature épithéliale n'échappa point à ce médecin distingué. Le

malade fut adressé à MM. Voillemier et Nélaton, qui confirmèrent le diagnostic et prescrivirent l'iodure de potassium, comme *pierre de touche*. Il n'y eut pas de résultat, et M. R... se remit entre les mains des charlatans de Berlin dont les journaux publiaient alors les tentatives de guérison sur un diplomate fameux.

Le mal n'en fit que des progrès plus rapides. Quelques mois avant la mort la langue était réduite à un petit bourgeon charnu de la grosseur d'une noix. Le plancher de la bouche détruit était perforé et faisait communiquer la cavité buccale avec la région sus-hyoïdienne par une large ouverture dans laquelle le malheureux introduisait un tampon de charpie, pour empêcher l'écoulement continu de la salive. En arrière les piliers du voile du palais étaint envahis et en grande partie détruits. On nourissait le malade à l'aide d'une sonde en caoutchouc qu'il introduisait dans le pharynx et dans laquelle on versait du bouillon, des vins de Bordeaux d'Espagne et de Champagne.

Peu à peu les ulcérations sus-hyoïdienne et amygdalienne envahirent la région parotidienne; et un matin une hémorrhagie foudroyante de la carotide interne mit fin à cette triste existence, dans l'espace de trois minutes.

III. — *Période d'infection ganglionnaire.* — La rapidité avec laquelle les ganglions se prennent, est très-variable.

La langue peut être envahie dans toute son étendue sans que ceux-ci présentent le moindre engorgement apparent. D'autres fois de petites ulcérations, comme celle du malade représenté fig. 4, pl. II, s'accompagnent, au bout de quelques semaines, d'infection ganglionnaire. Pourquoi ces différences? Heurtaux avance que cette complication se montre d'autant plus vite, que l'affection a une marche plus rapide. Cette opinion me semble vraie d'une manière générale; mais les faits exceptionnels que je viens de signaler n'en subsistent pas moins.

Il est un fait qui frappe à la lecture des observations, c'est la rapidité excessive de l'infection ganglionnaire dès qu'on irrite la tumeur, ou qu'on porte

sur elle l'instrument tranchant. Je ne sache pas qu'aucun auteur ait donné une explication plausible de cette néfaste influence de l'irritation.

La fréquence des engorgements ganglionnaires est la règle dans la dernière période de la maladie. A une époque moins avancée, surtout lorsque la tumeur est indemne de tout traitement, cet engorgement est exceptionnel. Sur quatre cas d'épithéliome de la langue observés par Heurtaux, les glandes étaient infectées trois fois. Les observations sont trop souvent muettes, à cet égard, pour que l'on puisse établir la fréquence de ces envahissements glandulaires.

Les ganglions correspondant au côté malade ne sont pas toujours les seuls envahis par l'infection. Ceux du côté opposé le sont parfois; la fig. I F. Pl. 5. placée à la fin de ce travail en est un exemple frappant. Les glandes du côté gauche, quoique opposées au côté de la langue primitivement affecté, ont pris un développement plus considérable que celles du côté droit. Ces cas exceptionnels s'expliquent facilement par l'existence des anastomoses qui unissent les réseaux lymphatiques d'une moitié à l'autre.

L'envahissement des ganglions étant une fois survenu, la maladie offre l'une ou l'autre des évolutions suivantes : tantôt tout se borne à l'existence, au-dessous du bord de la mâchoire, d'une ou rarement de plusieurs petites glandes dures, arrondies, indolentes, roulant sous le doigt, dont le volume et l'importance ne semblent nullement en rapport avec la gravité de la lésion primordiale. Tantôt tout le pourtour de l'arc du maxillaire est garni de masses multiples, volumineuses, immobiles et comme plaquées à la mâchoire.

Il importe de bien savoir que ce n'est pas seulement dans la région sus-hyoïdienne qu'il faut chercher les ganglions dégénérés, mais aussi et surtout le long de la chaîne des ganglions carotidiens qui reçoivent le plus grand nombre des lymphatiques de la langue.

Les belles recherches de M. Sappey ont en effet montré que les ganglions, où se jettent les lymphatiques de la langue, forment trois groupes : les uns situés sur la partie latérale du cou, au-devant de la jugulaire interne, reçoivent les lymphatiques de la partie postérieure et des bords de la langue. Les autres occupant le voisinage de la glande sous-maxillaire, reçoivent les lymphatiques de la partie moyenne de la face dorsale. Enfin les troncs antérieurs, après avoir plongé dans l'épaisseur du tissu musculaire, apparaissent sous la face inférieure et vont se rendre aux ganglions situés sur les côtés du corps thyroïde.

C'est dans ces trois régions qu'il faudra, par conséquent, porter ses explorations, en cas de cancer lingual.

Les ganglions envahis peuvent présenter pendant longtemps un petit volume et rester tout à fait indépendants les uns des autres; mais, au bout d'un certain temps, ils se mettent à grossir; de nouveaux se prennent, et l'on observe alors ces énormes chapelets, semblables à celui que j'ai fait représenter dans la Pl. I. fig. 4 et 5.

La marche ultérieure de l'infection a été trop bien décrite par Heurtaux dans les lignes suivantes, pour que je ne les lui emprunte pas.

« Au début, dit-il, ces tumeurs ont une consistance ferme ; plus tard elles se ramollissent, quelquefois à un point tel qu'on y sent une véritable fluctuation. Alors

les douleurs apparaissent, ou, si elles existaient déjà, elles deviennent plus vives; des adhérences s'établissent entre le derme et le centre d'un ganglion; souvent plusieurs tumeurs se confondent à cette période avancée et vont ulcérer largement la peau qui les recouvre. Dans tous les cas, le tégument est soulevé, rougi; de petites stries vasculaires s'y développent, et l'on aperçoit alors une ulcération de couleur grisâtre, du fond de laquelle on fait sortir une matière qui ressemble parfois à du pus, mais qui plus souvent est grumeleuse, jaunâtre, et se dissout avec facilité. Au microscope on ne trouve dans ces débris que des éléments épithéliaux altérés et une plus ou moins grande quantité de graisse. La cavité se vide d'elle-même en quelques jours, ou peut être vidée par la pression, et l'on voit une excavation profonde, à parois inégales couvertes de grumeaux caséeux, plus tard, de couleur rose ou violacée. Cette cavité, loin de se cicatriser, devient le siége d'un travail ulcératif graduel; de nouveaux ganglions se tuméfient, les douleurs lancinantes deviennent plus vives que jamais, la constitution s'altère et le malade succombe au milieu de la cachexie. »

A côté de cette altération des ganglions, dont les caractères ont été si exactement tracés dans ce passage qu'il ne sera pas difficile au lecteur de les reconnaître dans la fig. II. de la planche 5, il existe, au moins pour la langue, une autre forme d'infection ganglionnaire qui n'a pas encore été décrite *ex-professo*, quoique les observations n'en soient pas rares, et que l'on pourrait désigner sous le nom d'infiltration *puriforme phlegmoneuse*.

Elle se déclare ordinairement tout à coup, pendant

le cours d'un traitement spécifique ou après l'extirpation de la tumeur linguale, souvent sans être précédée d'une dégénérescence notable des ganglions. Toute la région du cou devient le siége d'un gonflement considérable, œdémateux ; la peau conserve sa coloration blanche, mais au-dessous d'elle existe un empâtement du tissu cellulaire, sans limites précises. La chaîne des ganglions carotidiens ne forme plus qu'une seule masse dure et douloureuse, qui part de la région sus-hyoïdienne et descend sur les côtés du cou jusqu'à la clavicule. De chaque côté, les muscles sterno-mastoïdiens sont soulevés et participent à cet état phlegmoneux de toute la région. Vers la base de la langue, l'épiglotte, les replis aryté-épiglottiques, sont le siége d'un œdème profond qui gêne la respiration et imprime à cette poussée subinflammatoire un caractère menaçant, tout à fait comparable à celle du croup.

Si l'on recherche la fluctuation, on n'en trouve nulle part; les incisions ne donnent issue qu'à une petite et insignifiante quantité de sérosité. C'est seulement à l'autopsie que l'on constate, à l'intérieur et autour des ganglions, une infiltration purulente, disséminée dans les mailles du tissu cellulaire.

Busch et Morel-Lavallée ont rapporté des exemples de cette complication terminée par la mort.

Je dois à l'obligeance de M. Panas, la relation d'un cas analogue, survenu après l'ablation d'un épithéliome de la langue par la ligature extemporanée.

Obs. VI. — Cancroide de la langue. — Infiltration phlegmoneuse des ganglions du cou, Recueillie par Valtat, interne du service.

Blatviel (jean), âgé de 68 ans, entre dans le service de M. Panas à l'hôpital Saint-Louis, salle Saint-Augustin, n° 78, pour se faire

opérer d'un cancroïde de la langue dont le début remonte à 18 mois environ.

A cette époque, dit-il, il commença à ressentir dans la langue quelques douleurs peu vives d'ailleurs; il ne s'inquiéta pas, aussi ne peut-il donner aucun renseignement. C'est dans ces derniers temps seulement qu'il y fit attention, alors que déjà la moitié gauche de l'organe était envahie par la tumeur.

A son entrée, on constate l'état suivant: la moitié gauche de la langue dans toute sa portion buccale est le siége d'une induration considérable et d'un gonflement très-notable. C'est surtout du côté de la face dorsale que s'est développée l'affection, à ce niveau il existe une large ulcération grisâtre, circonscrite par un bourrelet très résistant; le bord correspondant de la langue, très-volumineux, en le siége d'une ulcération analogue sur laquelle les dents ont marqué leur empreinte, de plus il existe un empâtement général de la région sus-hyoïdienne. Des deux côtés ces ganglions sous-maxillaires sont légèrement tuméfiés, mais ils ne sont pas isolables et semblent se confondre avec les tissus voisins; la pression ne réveille aucune douleur.

L'état général du malade est d'ailleurs excellent, et jamais il n'a eu aucune affection du genre de celle qui l'amène aujourd'hui. N'était la difficulté qu'il éprouve à parler et souvent à avaler il n'aurait pas consulté le chirurgien.

Opération 26 mai 1871, sans chloroforme. Une forte aiguille traversant la langue sur la ligne médiane, derrière la limite postérieure de la tumeur, permit de passer à ce niveau deux fils métalliques dont les anses sont dirigées, l'une d'avant en arrière, l'autre horizontalement de dedans et en dehors. Chacune d'elles est passée dans un serre-nœud, et la tumeur est enlevée en entier. Une légère hémorrhagie suit cette opération, mais elles est promptement arrêtée par l'application, sur la plaie, de quelques morceaux d'amadou.

25 mai soir. Gonflement de la langue, douleurs assez vives.

26 mai soir. Gonflement; l'amadou est enlevé.

27, 28 et jours suivants. La plaie d'opération est en bonne voie, rien de particulier.

10, 11 et 12 juin. Gonflement très-douloureux des ganglions cervicaux du *côté droit*, ils forment une masse grosse comme le poing, très-dure et assez régulière. La peau à ce niveau est le siége d'une rougeur diffuse, phlegmoneuse et d'un œdème dur qui

s'étend à toute la région sus-hyoïdienne. Les ganglions du côté de l'opération ne présentent rien de particulier.

Le 13. Même état, oppression considérable. L'état du malade est tel qu'on craint une trachéotomie d'urgence dans la journée et que les instruments sont disposés près du lit en vue de cette opération.

Le 13. Large incision sur le bord postérieur du sterno-mastoïdien comprenant la peau et l'apponévrose, écoulement de sang abondant.

Le 13 soir. Soulagement considérable.

Le 14. Le mieux continue, la tumeur ganglionnaire a diminué. Elle est toujours très-dure; la respiration est beaucoup plus libre, la douleur a complétement disparu.

Le 15 et jours suivants. La suppuration s'établit assez abondante et la tumeur diminue rapidement.

Le 25, 26, 27. La suppuration est presque tarie, le malade se lève, descend au jardin et mange d'assez bon appétit. Il reste encore un engorgement appréciable et très-dur des ganglions cervicaux, mais complétement indolent.

Quant à la langue, elle est complétement cicatrisée, le malade mange du pain et parle assez facilement.

Il est une autre complication plus grave encore que l'infiltration purulente des ganglions, et qui appartient également à cette troisième période de la maladie. Je veux parler des pneumonies gangréneuses que signalent plusieurs observateurs, comme conséquence possible du cancer ulcéré de la langue. Elles procèdent, sans aucun doute, d'une véritable intoxication putride, facile à expliquer par la présence, à l'entrée des voies respiratoires, d'une ulcération anfractueuse, recouverte de détritus organiques et de liquide en voie de putréfaction.

M. Lancereaux a fait représenter, dans son Atlas d'anatomie pathologique, les altérations du poumon d'un individu atteint de cancer lingual, qui avait succombé à une complication de cette nature. Louis,

Demarquay, Syme, Dietz, Thiersch, ont rapporté des cas du même genre.

J'ajouterai que ces sortes de pneumonies n'ont rien de spécial au cancer de la langue, et qu'on les observe tout aussi bien à la suite des affections ulcéreuses qui se développent dans les fosses nasales, le pharynx, les parois de la bouche, en un mot, dans tous les points situés à l'entrée des voies respiratoires et digestives.

Obs. VII. Cancer de la langue et du plancher de la bouche.—Section temporaire du maxillaire.— Érysipèle phlegmoneux. — Mort (M. Tillaux).

Mauligné (Louis), 64 ans entre à l'hôpital Saint-Antoine, salle Saint-Barnabé, le 1er décembre 1869.

Cet homme raconte qu'il y a deux mois il s'aperçut de l'apparition d'une petite tumeur dure à la face inférieure de la langue, à droite du frein. Depuis cette époque la tumeur a beaucoup augmenté. On constate en effet qu'aujourd'hui elle a envahi la partie latérale droite de la langue et du plancher de la bouche. Le malade éprouve des élancements dans sa tumeur, des douleurs violentes s'irraddient jusque derrière l'oreille droite. Ces douleurs, depuis un mois, ont enlevé tout sommeil au malade, cependant sa santé générale est bonne.

Un ganglion induré existe au niveau de la glande sous-maxilaire.

M. Tillaux porte le diagnostic suivant : cancer de la féce inférieure droite de la langue ayant envahi le plancher de la bouche, et propose au malade l'opération.

4 décembre. Opération. M. Tillaux commence par diviser la lèvre inférieure sur la ligne médiane, et scier le corps du maxillaire inférieur au niveau de la symphyse. Ecartant alors les deux branches du maxillaire, il peut facilement contourner la tumeur avec le bistouri et énucléer le ganglion sous-maxillaire.

Dans le courant de l'opération le chirurgien dut pratiquer la ligature de l'artère linguale et de quelques branches moins importantes.

5 Décembre. Le malade a dormi, il n'a pas de fièvre. On constate un léger gonflement du cou.

6 Décembre. Erysipèle phlegmoneux du cou. Pouls intermittent
8 Décembre. Mort.

Obs. VIII. — Cancroïde de la langue. — Ablation par la galvano-caustie. — Infiltration purulente. — Mort.

Le 24 février 1872 le nommè Blottière (Auguste), d'Alençon (Orne) âgé de 47 ans entrait dans le service de M. le docteur L. Labbé, à l'hôpital de la Pitié.

Ce malade avait à la partie moyenne de la région latérale droite de la langue une ulcération à bords déchiquetés, à fond blanc-grisâtre, et d'où s'écoulait presque continuellement une sanie fétide. Les tissus environnants étaient sains, avaient conservé toute leur souplesse et il n'y avait qu'un seul ganglion d'engorgé, c'était le ganglion sous-maxillaire droit. La douleur était peu considérable.

Etat général excellent.

Pas d'antécédents syphilitiques.

Le malade raconte ainsi son histoire : Il y a trois mois environ, il s'aperçut d'une gêne légère produite dans les mouvements de la langue par un tout petit bouton situé à la partie moyenne du côté droit de cet organe. Le malade n'y fit pas grande attention, mais quelque temps après, ce bouton s'étant ulcéré, il alla voir un médecin et se fit cautériser. L'ulcération augmenta de plus en plus, et le malade après un mois et demi s'adressa à plusieurs médecins qui tous furent unanimes à proclamer l'urgence d'une opération. C'est alors qu'on l'addressa à M. Labbé.

N. Labbé jugea opportun de faire immédiatement l'opération, et de la pratiqner par la galvano-caustie.

Le 2 mai, l'opération fut faite de la manière suivante :

Le chirurgien passa trois aiguilles courbes circonscrivant le mal à 1 centimètre et demi où deux centimètres des parties malades. Il appliqua le fil gavanocaustique (1/2 millimètre d'épaisseur) et l'opération se fit sans une goutte de sang.

Le soir l'opéré a 100 pulsations, la température est de 38°, 2. Etat général excellent.

Le 3 au matin, la température est de 36°, 8, le pouls de 92°. La langue est peu douloureuse. L'état général est excellent.

Soir 38°, 4; 95 pulsations.

Le 4, il y a un léger engorgement ganglionnaire du côté droit. Elancements douloureux dans les ganglions.

Matin, 38°, 12, 89 pulsations. Soir, 38°, 6, 95 pulsations.

Le 5, tous les ganglions sous-maxillaires et cervicaux sont pris. Élancements douloureux. État général du malade peu-satisfaisant.

Matin 37°, 8, 80 pulsations. Soir 37°, 8. 84 pulsations.

Le 6, il y a un engorgement des ganglions semblable à celui qui existe dans le croup. Le malade a trois violents frissons ; le 1er de 11 heures à 1 heure ; le 2e de 7 heures à 7 heures 3/4 et le troisième de 11 heures du soir à minuit. Les élancements douloureux dans les ganglions sont de plus en plus violents.

Matin 37°, 6, 84 pulsations. Soir 39°, 6, 92 pulsations.

Le 7, même état local. L'état général est plus mauvais.

Matin, 37°, 75 pulsations. Soir, 37°,8, 80 pulsations.

Le 8, état général plus mauvais encore.

Matin, 38°, 95 pulsations. Soir, 38°, 5, 92 pulsations.

L'engorgement ganglionnaire se prononce de plus en plus et se prolonge du côté des ganglions bronchiques, et le malade meurt le 13 mai au matin.

On ne put faire l'autopsie.

Telles sont les dernières manifestations locales de l'épithélioma lingual arrivé au terme de son évolution.

Troubles fonctionnels. — Le tableau que les auteurs en ont tracé est navrant, et il nous rend bien compte des graves mutilations auxquelles se sont résolus les chirurgiens pour les combattre.

Au début, ils n'offrent rien de spécial à l'épithélioma. Une gêne légère dans les mouvements de mastication ou pendant l'exercice de la parole, gêne qui disparaît avec le repos de l'organe, et qu'on pourrait tout au plus caractériser de sensation désagréable, appelle à peine l'attention du malade. Aussi, reste-t-il souvent longtemps avant de s'en inquiéter.

Mais, peu à peu cette gêne devient une véritable douleur qui se renouvelle à chaque instant, et qu'aug-

mente la présence de certains aliments dans la bouche. Déjà, le malade redoute la mastication des corps durs. Bientôt, les douleurs acquièrent de l'intensité et prennent la forme d'élancements très-pénibles, qui le tourmentent même pendant le repos fonctionnel de l'organe.

A cette époque, l'ulcération s'est établie, et les douleurs, d'abord locales, ne tardent pas à s'irradier au loin.

Il me semble qu'on n'a pas assez mis en relief ces élancements douloureux, qui vont dès lors constituer un élément important de diagnostic.

Dès 1840 cependant, Arnolt notait, dans son observation, les douleurs d'oreille, sans paraître y attacher d'importance.

Plus tard, on les retrouve consignées dans plusieurs observations de M. Larrey, qu'un de ses élèves distingués, M. Robert, publia dans sa thèse inaugurale en 1856.

Beaucoup d'autres observateurs en font mention, et Thiersch, dans son mémoire sur l'épithélioma, insiste sur ce point dans le paragraphe qu'il consacre à celui de la langue.

Ces douleurs d'oreille deviennent parfois tellement vives, qu'elles réveillent le malade la nuit et le condamnent à une insomnie des plus pénibles. Je crois devoir faire remarquer que ces élancements douloureux de l'oreille trouvent leur explication naturelle dans l'anastomose de la corde du tympan avec le nerf lingual, lequel préside à la sensibilité générale et gustative de la muqueuse. On peut ainsi se rendre compte pourquoi les irradiations névralgiques, parties de la

surface ulcérée de cette muqueuse, remontent vers l'oreille avec la corde du tympan, et s'y localisent.

Quoi qu'il en soit de cette explication, on peut considérer comme un fait acquis et très-fréquent l'existence des douleurs de l'oreille qui accompagnent le développement de l'épithélioma lingual et constituent un signe important pour le diagnostic de cette affection.

A la simple gêne de la mastication qui dénote l'apparition de l'épithélioma, les malades voient peu à peu succéder une impossibilité de plus en plus prononcée de mâcher les aliments. Le frottement des parcelles alimentaires sur la surface ulcérée est une cause de cuissons intolérables et de suintements sanguinolents. La langue, gênée dans ses mouvements et comme collée au plancher buccal, n'est plus apte à réunir le bol alimentaire; il s'en échappe des parcelles au dehors avec la salive. En même temps la déglutition devient de plus en plus difficile, impossible même, et l'on voit ces malheureux en être réduits, comme le malade de l'observation III, à pousser avec le doigt des morceaux de pain sur le côté de la langue resté sain, jusqu'à ce que le pharynx puisse les saisir. Parfois cette ressource elle-même leur manque, et ils sont obligés d'employer la sonde œsophagienne pour apaiser la faim qui les tourmente.

Si l'on ajoute à cet affligeant tableau la privation de de sommeil, une salivation excessive, et l'écoulement ichoreux, fétide, qui les épuise et les rend un objet de dégoût pour les personnes de leur entourage, on comprendra le désespoir et l'abattement moral auxquels ils sont en proie dans leurs derniers moments.

Il n'en faut pas davantage en effet pour expliquer

l'espèce d'empoisonnement et de cachexie auxquels ils succombent, lorsqu'une complication inattendue, comme une hémorrhagie, un œdème de la glotte ne viennent pas brusquement terminer la scène. Cettecachexie est la conséquence nécessaire des troubles locaux et fonctionnels, et ne saurait être assimilée à la véritable cachexie cancéreuse. Aussi ne trouve-t-on presque jamais dans les observations l'indication de cette teinte jaune-paille, si fréquente chez les sujets atteints d'encéphaloïde ou de squirrhe. L'amaigrissement, la pâleur, le marasme de l'infection épithéliale, sont le résultat de la privation d'aliments, des hémorrhagies, de l'insomnie ; ils ne se rattachent pas à l'infection générale de l'organisme. L'empoisonnement est d'origine locale, il ne retentit qu'indirectement sur l'état général et seulement par les entraves qu'il apporte à l'exercice des fonctions nutritives.

Marche, durée, terminaisons. — Abandonné à lui-même, l'épithélioma de la langue offre une tendance marquée à l'accroissement. Sa marche naturelle, il faut qu'on ne l'oublie pas, est lente, et, en me fondant sur 8 observations, où la maladie fut abandonnée à elle-même ou peu troublée par une médication inopportune, je suis arrivé à ce résultat que la durée moyenne est de 14 mois. L'attaque-t-on, l'irrite-t-on par des applications caustiques ou autres, l'épithélioma prend des allures plus vives; l'infection ganglionnaire se déclare, et on en abrége sensiblement la durée.

Déjà, en étudiant les symptômes locaux de la troisième période, j'ai indiqué quelques-unes des complications locales qui emportent les malades. Les hémorrhagies,

l'asphyxie résultant soit d'un œdème de la glotte, soit de la chute d'un papillome pédiculé sur l'orifice supérieur du larynx (Velpeau), les pneumonies gangréneuses ont été successivement indiquées comme l'accident final de la maladie.

En dehors de ces modes de terminaison, il en existe quelques autres qui ne dépendent plus de l'affection locale, mais découlent d'un ordre de causes tout différent. Telles sont les infections purulentes qui surviennent à la suite des opérations sur la langue, comme elles succèdent à toute autre intervention chirurgicale. Goyrand, Chassaignac et Heyfelder ont ainsi perdu leurs opérés; un autre de Nélaton fut emporté par une suppuration de la parotide. MM. Gosselin et Tillaux en ont vu mourir d'érysipèle, Chassaignac du choléra et Heyfelder de phthisie.

On ne saurait rien conclure de ces dénouements accidentels, et la cachexie, les hémorrhagies et les infiltrations purulentes du cou restent les trois modes de terminaison les plus ordinaires de l'épithélioma lingual.

DIAGNOSTIC.

Cette partie de l'histoire de l'épitéliome de la langue a été considérée à juste titre comme l'une des plus importantes, et les efforts les plus louables ont été faits par les cliniciens pour bien préciser les caractères qui le différencient des affections bénignes.

Déjà, de son temps, Louis avertissait, en ces termes, les chirurgiens de la possibilité de cette erreur :

« Le désir que nous avons d'étendre la bienfaisance de la chirurgie, en indiquant des opérations salutaires trop négligées, nous oblige de faire remarquer celles qui sont répréhensibles ; le succès n'est point un garant de leur mérite; toute opération qui n'est point néces--aire doit être proscrite. On ne peut trop faire observer qu'il survient aux parties latérales de la langue des ulcères rebelles à tous remèdes et qui paraissent incurables, faute d'en reconnaître la cause ; on pourrait s'y méprendre et les croire dans le cas d'exiger l'extirpatoni de la portion de la langue qu'ils occupent, tandis qu'il ne s'agit pour les guérir, sans aucun autre secours, que de faire l'extraction d'une dent par laquelle la langue est blessée, ou simplement de la redresser ou de la limer. Il y a plus de dix-huit cents ans que cette remarque a été faite. Elle est le sujet principal du chapitre que Celse a écrit sur les ulcères de la langue. »

Au dire de Boyer, c'est à Hippocrate lui-même qu'il faudrait faire remonter l'honneur d'avoir nettement indiqué dans ce passage la cause de ces ulcères :

« Quibus vero ad linguæ latus ulcus sit diuturnum, animadvertendum est dentibus qui juxta sunt. »

La connaissance de ces cas est donc vieille comme la médecine; mais il faut se hâter d'ajouter que, sauf leur siége habituel sur les bords de la langue, ils n'ont aucun caractère commun avec l'ulcère du cancroïde.

Leur fond grisâtre et de mauvais aspect ne tarde pas à se déterger dès que cesse l'irritation causée par la dent, et, au besoin, l'application de quelques gouttes de teinture d'iode, comme le conseille Thiersch, ferait rapidement apparaître des bourgeons de bonne nature.

Mais ce qui rend parfois le diagnostic difficile, c'est qu'un épithéliome peut s'ulcérer par suite des frottements de la langue sur une dent et cette ulcération présente, pendant quelque jours, les caractères extérieurs de l'ulcère simple. L'induration sous-jacente aidera, en cas d'épithéliome, à faire éviter l'écueil, et dans tous les cas, la persistance de l'ulcération après l'extraction de la dent, ne tarderait pas à en établir la nature maligne.

Je laisserai de côté le diagnostic de l'épithéliome avec un certain nombre d'autres affections rares ou bénignes, dont M. Maisonneuve a tracé les signes différentiels, dans le chapitre remarquable d'ailleurs qu'il leur consacre. Telles sont les tumeurs inflammatoires, la glossite aiguë, phlegmoneuse, circonscrite, ou diffuse, simple ou mercurielle ; tels sont encore les anévrismes, les varices, les tumeurs érectiles, les corps étrangers, balles ou fragments de dents (Herbet de Villières.) L'erreur ne me semble possible et n'a pas été commise que je sache.

On s'est également efforcé de vouloir trouver des analogies entre le cancer et les ulcérations tuberculeuse, se créant ainsi des difficultés pour le plaisir de les vaincre. M. Julliard, consacre bien à tort deux grandes pages à établir leurs caractères différentiels. Il suffit d'avoir vu les ulcérations tuberculeuses, ou seulement d'avoir lu leur description pour éviter une erreur qui n'est possible que dans les livres.

On ne saurait en dire autant des maladies syphilitiques, dont Maisonneuve a parfaitement fait ressortir les nombreux points de similitude avec le cancer. On peut dire avec lui, que c'est sur ce diagnostic que reposent les déterminations presque toujours fort graves que le chirurgien est appelé à prendre relativement au choix du mode de traitement.

L'hésitation, la temporisation peuvent avoir des conséquences funestes et, ajoute Maisonneuve, les chirurgiens portent toute la responsabilité de ces opérations tardives, trop souvent impuissantes à empêcher une répullulation mortelle. D'autre part, le traitement antisyphilitique employé à temps, peut être l'occasion de succès rapides et complets.

Ainsi Bouisson, cite le cas d'une jeune fille de 14 ans, qui portait sur le côté droit de la langue, une tumeur ulcérée, à bords élevés, couverte de détritus jaunâtres, reposant sur une base indurée. Malgré son aspect cancéreux, la tumeur disparut et la guérison fut complète au bout d'un mois de traitement spécifique.

Les difficultés dont le diagnostic est hérissé, sont bien plus frappantes dans le cas suivant, qui a été l'objet d'une discussion approfondie à la « Royal médical and chirurgical society de Londres en 1861 ».

Il s'agit d'un homme de 55 ans, sans antécédents syphilitiques, qui avait la moitié antérieure de la langue envahie par une ulcération que Nunneley se proposait d'enlever avec l'instrument tranchant. Mais Moore, consulté, souleva des doutes sur le diagnostic, parce qu'il était difficile de croire que la maladie, si elle eût été maligne, n'eût pas encore, après trois ans de durée, envahi les ganglions, et parce que d'autre part, les caractères de l'ulcération étaient bien, d'après lui, ceux de la syphilis linguale. Dans le doute, le malade fut envoyé à Henry Lee, qui déclara qu'il n'y avait pas traces de syphilis. Pendant ces hésitations et sous l'influence de traitements variés, le cancer fit des progrès; et lorsque Nunneley se décida à l'opérer, ce ne fut plus seulement une partie, mais la totalité de l'organe qu'il fallut enlever.

Si le diagnostic offre de telles difficultés lorsqu'il s'agit d'un individu non syphilitique, que sera-ce lorsqu'il y aura coïncidence des deux affections ?

Bouisson insiste sur l'importance des anamnestiques, des dispositions héréditaires et de toutes les circonstances étiologiques ou relatives à la marche de la maladie.

Ces conseils sont bons, mais trop souvent insuffisants. Pour ma part, je ne vois que l'âge du malade qui ait une réelle valeur diagnostique. Les accidents syphilitiques tertiaires de la langue appartiennent particulièrement à l'âge adulte. Il est exceptionnel de rencontrer à la langue des vieillards des manifestations tertiaires. Or, tous les relevés statistiques s'accordent pour placer la plus grande fréquence du cancer entre 50 et 60 ans. Sur les 214 cas que j'ai réunis, on en

compte 25 après 60 ans, tandis que depuis la naissance jusqu'à 40 ans, on n'en compte que 32.

Je ne saurais donc admettre, comme étant en rapport axec les faits observés, l'opinion de Bouisson qui veut que le cancer de la langue soit rare après 60 ans, et *l'encéphaloïde une maladie du jeune âge* et de l'adolescence.

L'âge avancé de l'individu, le caractère lancinant des douleurs, leur irradiation vers l'oreille constituent les trois meilleurs signes rationnels qui appartiennent à l'épithéliome et le différencient des affections syphilitiques. Leur existence simultanée a une très-grande valeur ; mais il faut encore que les signes tirés de l'état local viennent les corroborer.

Pour indiquer avec plus de précision les caractères locaux communs et différentiels des affections cancéreuse et syphilitique, je vais les exposer dans les trois phases que j'ai assignées à l'épithéliome.

Les affections qui peuvent simuler le papillome à sa première période sont les plaques laiteuses ou psoriasiques des fumeurs et les condylomes syphilitiques ou non.

Le caractère commun à toutes ces lésions consiste dans la présence, à la surface de la langue, de saillies papillaires, cornées, verruqueuses.

Le caractère anatomique qui les distingue réside dans l'induration du tissu muqueux ou sous-muqueux que l'on constate à la base du papillome cancéreux, tandis que les simples hypertrophies papillaires ne changent ni la consistance, ni la souplesse du tissu sous-jacent.

Les plaques laiteuses des fumeurs, l'épaississement corné et fendillé du psoriasis ou de l'icthyose occupent toujours une grande étendue de la muqueuse. Le can-

croïde papillaire est toujours limité à un côté de la langue, et souvent à la pointe ou aux bords.

A son début, l'épithéliome interstitiel pourrait être confondu avec les kystes, les lipômes, les tumeurs fibreuses et surtout les gommes.

La difficulté du diagnostic des trois premières espèces de tumeurs réside dans leur rareté ; car on pourrait bien, dans un cas donné, n'y point songer. En revanche, leur enkystement fréquent, la souplesse des tissus contigus, leur indolence, la lenteur de leur évolution sont autant de signes propres à faire reconnaître leur nature bénigne.

D'ailleurs,, Dubois, Blandin, Follin, Notta, qui ont rapporté de ces faits rares, ne me semblent point avoir hésité sur la nature bénigne de ces tumeurs qui, toutes, s'étaient développées chez de jeunes sujets.

Quant à la tumeur enkystée qu'opéra Dupuytren et qui sauta brusquement sur les genoux de l'opéré dès que l'incision de la muqueuse lui eut ouvert la porte, je ne pense pas qu'on puisse, avec Maisonneuve, la ranger parmi les encéphaloïdes enkystés, sur la simple apparence carcinomateuse qu'elle présentait à la coupe. Evidemment, il s'agissait d'une de ces tumeurs fibreuses enkystées, mal connues à cette époque, dont le microscope nous a depuis dévoilé la nature, et l'observation clinique la bénignité.

Restent les tubercules ou nodus syphilitiques et les gommes.

Les tubercules se présentent sous forme de petites tumeurs rouges, dures, saillantes ou enchâssées dans la muqueuse, du volume d'un pois ou d'une noisette. Lorsqu'ils existent en grand nombre, la langue paraît

volumineuse, bosselée, noueuse, et, selon l'expression consacrée, comme rembourrée de noisettes.

Les gommes débutent par une petite tumeur sous-muqueuse, s'accroissent lentement, arrivent au volume d'une petite noix, et bientôt se ramollissent du centre à la périphérie.

On voit que ces productions syphilitiques ne sont pas sans analogie avec l'épithéliome interstitiel.

Maisonneuve les aurait même vu déterminer l'engorgement ganglionnaire et récidiver après leur ablation. Il est regrettable que, pour asseoir ces deux dernières assertions sur une base solide, l'auteur n'ait pas apporté d'observations à l'appui. Si les indurations ganglionnaires sont communes à la suite des chancres de la langue, les accidents tertiaires retentissent tout-à-fait exceptionnellement sur le système lymphatique, et es auteurs du Compendium invoquent avec raison l'induration ganglionnaire comme un des bons caractères qui permettent de distinguer le cancer des tubercules syphilitiques et des gommes.

En outre, les nodus sont ordinairement disséminés et occupent les deux côtés à la fois. L'épithéliome est unique, et j'ai assez répété qu'il n'envahissait jamais que tardivement le côté opposé.

Quant à ces langues *bourrées de noisettes*, dont la consistance et l'aspect rappellent, à s'y méprendre, les nodosités interstitielles du cancer, le chirurgien aura encore pour se guider, même en l'absence d'autres lésions syphilitiques concomitantes, l'âge du malade, les douleurs lancinantes et les douleurs d'oreille qui ne manquent guère lorsque l'épithéliome est arrivé à ce degré de développement.

Boyer attribuait une grande valeur séméiologique au siége de l'affection et il assignait comme lieux d'élection : 1° au cancer, la pointe et les bords, 2° aux tumeurs gommeuses, la partie médiane de la base. Les chirurgiens ont eu fréquemment depuis l'occasion de constater l'exactitude des vues de Boyer ; mais il ne faudrait pas l'exagérer. Il existe au musée de Saint-Louis le moule d'une tumeur gommeuse de la langue qui a été observée par M. Broca dans son service de l'hôpital la Pitié. Cette gomme n'occupe ni la partie moyenne de la langue ni la base ; elle est située à la pointe et à gauche de la ligne médiane. Je ne sais si la nature de la tumeur a embarrassé cet éminent professeur, mais son aspect rappelle assez bien celui de l'épithéliome interstiliel, pour qu'on puisse supposer, que le diagnostic a dû présenter de sérieuses difficultés.

Il n'est pas plus aisé de distinguer l'épithéliome arrivé à sa période d'ulcération, des mêmes tumeurs syphilitiques ramollies et ulcérées. « On n'a pas affaire, dit Rollet, dans ces affections généralement tardives, à de simples excoriations comme celles qui succèdent aux plaques muqueuses. Les ulcérations consécutives aux turbercules sont toujours profondes, sanieuses, quelquefois perforantes ou serpigineuses. Celles qui ont les gommes pour point de départ présentent ce caractère au plus haut degré. C'est alors que la maladie peut en imposer pour un cancer ulcéré. »

Si l'on compare cette description à celle que j'ai donnée de l'ulcère cancéreux, on y constate en effet de nombreux points de ressemblance, par exemple la profondeur, l'aspect, le caractère rongeant

Dans ces cas épineux, le chirurgien recherchera l'in-

duration ganglionnaire, qui alors est presque caractéristique de l'épithéliome. Il se souviendra que que cette dernière affection est presque toujours limitée à un côté, que l'induration de l'ulcère est plus franche, sa surface plus saignante, sa secrétion plus fétide. Et si les signes locaux ne suffisent pas, il aura recours aux troubles fonctionnels qui sont toujours moins accusés dans l'ulcère syphilitique, à la douleur lancinante s'irradiant vers l'oreille, et enfin à la recherche minutieuse de toutes les particularités du début et du développement de l'affection. Tous les auteurs, dans ces cas difficiles, conseillent le traitement spécifique comme pierre de touche ; quelques-uns même le prescrivent toujours, que leurs malades accusent ou non des antécédents syphilitiques, et alors même que le diagnostic ne semble pas douteux.

M. Larrey s'est élevé, avec juste raison contre cette pratique, et ma conviction est que l'administration des mercuriaux accélère notablement la marche de la maladie.

Le chirurgien sage devrait se contenter de prescrire, en cas de doute seulement, l'iodure de potassium, dont les inconvénients sont moindres, et l'efficacité bien plus grande contre les vieux ulcères syphilitiques.

Mais ilvaudrait mieux encore s'abstenir de toute médication, et recueillir à la surface de l'ulcère, avec la pointe d'une aiguille, un de ces petits points jaunâtres que j'ai signalés et que la pression seule fait sortir, ou encore une petite parcelle du tissu même de l'ulcère. Avec ces éléments, il sera possible, en les portant sous le microscope, de faire le diagnostic anatomique. On reconnaîtra aisément l'épithéliome à l'existence de

grandes cellules à contours irréguliers, souvent munies de prolongements bizarres, et contenant à leur centre, au milieu d'une substance granuleuse, un ou plusieurs gros noyaux ovoïdes et pourvus de nucléoles.

Le papillome et l'épithéliome interstitiel étant anatomiquement caractérisés par une seule et unique lésion, l'infiltration épithéliale, le diagnostic de ces deux variétés d'une même forme me semble tout à fait inutile.

La marche locale, peut-être un peu plus lente, du papillome, ne saurait être un caractère suffisant pour en faire la base d'une distinction clinique et pratique.

Aussi ne me semble-t-il pas nécessaire de revenir ici sur ce que j'ai dit de leurs caractères différentiels à propos de l'anatomie pathologique.

PRONOSTIC.

Tous les chirurgiens sont d'accord sur l'extrême gravité du cancer de la langue, gravité comparable à celle de l'encéphlaoïde, et qui n'a pas peu contribué à faire si longtemps confondre ces deux maladies. Et cependant le cancer de la langue est une affection locale, qui reste ordinairemant telle pendant toute la durée de son évolution.

Sa malignité extrême s'explique par la tendance qu'ont les cellules à s'infiltrer non-seulement entre les fibres musculaires de l'organe, mais encore dans les ganglions, en suivant les voies lymphatiques. Toute statistique pour établir la gravité du pronostic serait superflue. La mort est le terme presque fatal de la maladie et les individus les mieux guéris en apparence ne tardent pas à succomber à une récidive précoce et souvent d'une effrayante rapidité.

RÉCIDIVES.

L'incurabilité présumée du cancer de la langue a été l'objet de longues et nombreuses discussions au sein de la Société de chirurgie. A. Richard, après en avoir opéré un certain nombre d'individus et les avoir tous vu succomber à une récidive précoce, las de ses insuccès, et s'avouant désarmé contre cette cruelle maladie, souleva devant ses collègues cette importante question d'incurabilité.

Il soutint qu'il n'existait pas dans la science un cas de guérison bien avéré des cancers qui siégent à la langue. Chez tous les malades qu'il avait opérés ou vu opérer, la récidive ne s'était jamais fait attendre plus d'une

année. Une opinion aussi absolue devait rencontrer des contradicteurs; dans la même séance MM. Huguier, Chassaignac, Cloquet, prirent la parole pour opposer à l'assertion de Richard des faits de guérison datant de 2, 3 et 7 ans.

La conclusion de cette importante discussion pourrait être ainsi formulée : la récidive des cancers de la langue est la suite ordinaire des opérations que l'on pratique pour les enlever. L'absence de récidive est tout à fait exceptionnelle.

Depuis 1857, époque où eut lieu cette discussion, la question n'a pas fait un pas vers une meilleure solution. Quand on interroge à cet égard les vieux praticiens, presque tous répondent qu'ils ont vu le mal repulluler, quelques-uns ont obtenu des guérisons temporaires, aucun ne cite un cas irrécusable de guérison permanente.

J'ai cherché à mieux préciser la solution par l'analyse des observations qui ont été publiées ; mais j'ai rencontré des difficultés insurmontables.

Si l'on s'en rapporte, en effet, aux résultats consignés dans la plupart des observations, la guérison du cancer ne serait point chose rare ; elles se terminent presque toujours par ces trois mots : *le malade sortit guéri*, ce qui veut dire, en réalité, que la plaie se cicatrisa.

Ce n'est pas sur de semblables données que l'on peut établir le pronostic et la fréquence des récidives. J'ai pu néanmoins trouver un certain nombre d'observations où le malade a été suivi. Otto Just et Schuh, de leur côté, ont réuni quelques faits. La question est si grave que, malgré l'insuffisance de ces documents, je vais essayer d'indiquer d'abord la durée naturelle de la ma-

ladie, abandonnée à elle-même, et ensuite la fréquence et la marche des récidives.

Toutes les observations qui pourraient servir à établir cette durée ne peuvent être utilisées. Ainsi, Morel-Lavallée assigne dix-sept ans d'existence au cancer atrophique dont il a été déjà question. Il est bien difficile d'admettre une aussi longue période quand le chirurgien, n'ayant pas observé le mal au début, est forcé de s'en rapporter au dire du malade. En élaguant ainsi les diagnostics douteux, il n'en reste que 7 sur 224 observations analysées à ce point de vue.

Dans ces 7 cas, le maximum de durée atteint 3 ans, le minimum 2 mois; la durée moyenne chez ces 7 individus égale 14 mois. C'est exactement la durée indiquée par Lebert pour ce genre d'affection.

En regard de ce résultat, il était intéressant de mettre le tableau de la durée moyenne de la vie des individus opérés, guéris en apparence et succombant à une récidive après une guérison temporaire plus ou moins prolongée. J'ai réuni tous les cas de cette catégorie que j'ai pu trouver et suis arrivé à ce résultat que la durée moyenne de la vie dans ces conditions a été de deux ans.

En comparant les deux moyennes, on voit que les malades bien opérés, dans de bonnes conditions, ont chance de gagner environ 10 mois d'existence.

Cette moyenne de 2 ans de guérison repose sur 12 cas dont l'analogie était bien démontrée. Des guérisons temporaires beaucoup plus longues ont été observées, je ne l'ignore pas ; mais l'absence de renseignements sur les principales phases de la maladie les rend inutiles pour la solution du problème.

On connait le résultat de la discussion qui eut lieu

à la Société de chirurgie sur la *fréquence* des récidives qui succèdent à l'extirpation de l'épithéliome. Depuis lors Otto Just a publié une statistique où sur 72 observations, il note 18 récidives, c'est-à-dire, 25 0/0. Si les 54 autres cas pouvaient être considérés comme guéris, ce serait là un résultat merveilleux. Mais j'ai montré ce que valent des statistiques édifiées sur la simple constatation que le malade est sorti cicatrisé. Il suffit d'opposer à la statistique de Just, pour en montrer la non-valeur, les résultats de Thiersh, qui lui n'a pas perdu le malade de vue après l'opération. Or sur les six individus atteints de cancer lingual qu'il a observés, trois sont morts des suites de l'opération ; les trois autres ont succombé un peu plus tard à une récidive.

Le *siége* de la récidive n'est pas toujours le même. Ordinairement l'épithéliome repullule à la fois sur place et dans les ganglions, plus rarement sur place exclusivement et exceptionnellement dans les ganglions, la cicatrice restant indemne. Sur 7 observations où le siége de la récidive est indiqué, on compte 3 récidives sur place et dans les ganglions, et 4 récidives dans les ganglions exclusivement.

Le cancer une fois récidivé marche comme déjà je l'ai fait pressentir avec une extrême rapidité, et c'est encore là un des caractères les plus propres à montrer la malignité de l'épithéliome. Sur les 18 récidives consignées par Otto Just, 2 fois le mal repullule 12 jours après l'opération, 3 fois 6 à 9 semaines, les autres fois 7 mois, 1, 2, et 3 ans après la guérison.

Si je ne me trompe ces chiffres ont rapport non pas à la récidive proprement dite, mais comprennent l'intervalle qui sépare la guérison, de la mort avec récidive.

Il comprend par conséquent la durée de la guérison temporaire.

Dans cinq cas où l'époque de la récidive et de la mort qui en est la conséquence est notée, le temps écoulé jusqu'à la mort, a eté de 12, 6, 3, 2 et 1 mois.

Voici deux nouvelles observations que je dois à l'obligeance de M. L. Labbé : elles prouvent manifestement que l'extirpation largement faite met bien à l'abri d'une récidive locale, mais n'arrête pas l'infection ganglionnaire.

Obs. IX. — Cancroïde de la langue. — Excision et cautérisation. — Absence de récidive locale. — Récidive dans les ganglions. (L. Labbé,)

Au mois d'octobre 1867 M. R... négociant vint trouver M. le D. Labbé. Il se plaignait d'une gêne au niveau de la partie moyenne de la portion latérale droite de la langue. On constatait à ce moment à la région indiquée une très-légère modification de la consistance normale des tissus. Comme il existait des antécédents syphilitiques chez le malade, un traitement mixte par le mercure et l'iodure de potassium fut institué. Au bout de trois semaines M. Labbé revit le malade, et celui-ci manifesta le désir d'une consultation avec M. Nélaton ; ce qui eut lieu. M. Nélaton pensa qu'on devait continuer pendant quelque temps encore le traitement spécifique. Au commencement de décembre aucune amélioration notable ne s'était produite. M. Labbé déclara qu'il fallait avoir recours sans plus tarder à une amputation. Cette idée fut repoussée tout d'abord. Toutefois, après de nombreuses tergiversations M. K... se décida à subir l'opération. A ce moment le noyau induré était toujours très-petit et les tissus l'environnant immédiatement présentaient une grande souplesse. Il n'y avait pas trace d'engorgement ganglionnaire. La santé générale du malade était excellente.

Le 26 janvier 1868 l'opération fut faite de concert avec M. Gosselin par M. Léon Labbé. On s'y prit de la manière suivante. La langue attirée au dehors à l'aide d'un fil, la partie malade fut saisie avec une forte pince à érigne et à l'aide de ciseaux courbes le

mal fut circonscrit par une section partant environ à 2 centim. au-delà de la partie indurée. La cautérisation au fer rouge fut faite immédiatement sur les parties sectionnées. Au bout de huit jours les eschares étaient tombées et le malade était dans un état complètement satisfaisant. Le malade enchanté du résultat croyait sa guérison certaine; mais quoique l'opération eût été faite dans des conditions en apparence des plus satisfaisantes, dans le courant du mois de mai, le ganglion sous-maxillaire devint volumineux, et dur. La cicatrice de la langue demeura intacte jusqu'à la mort du malade qui succomba à l'infection ganglionnaire vers la fin de l'année 1868.

Obs. X. — Cancroïde de la langue. — Excision. — Récidive. — Mort.

M. X., de Moulin-la-Mouche (Orne), fut envoyé au mois de mai 1868 à M. Labbé et entra à l'hôpital du Midi ou se trouvait ce chirurgien à cette époque.

M. X. avait 53 ans. Il etait exceptionnellement robuste et considérait le mal dont il était atteint au niveau de la langue comme à peu près insignifiant. Il ne s'était que difficilement décidé à suivre les conseils de son médecin qui l'envoyait à Paris pour subir une opération.

Au moment de son entrée à l'hôpital, M. Labbé constata la présence d'une très-légère induration occupant la partie moyenne du bord latéral gauche de la langue. Les ganglions sous-maxillaires étaient parfaitement intacts.

Le malade fut opéré comme le précédent, et les tissus en apparence sain, furent enlevés dans une grande étendue. Au bout de neuf jours, la cicatrisation était complète et le malade retourna dans son pays. Mais au bout de trois mois, il existait un engorgement ganglionnaire très-prononcé et le malade succombait vers la fin de l'année 1868, sans que la cicatrisation de la langue eût été le siége d'une nouvelle ulcération.

TRAITEMENT.

Tout le monde est d'accord sur l'utilité d'une médication palliative, qui a pour but d'atténuer, autant que possible, les souffrances des infortunés atteints de cancer, ou encore sur l'utilité d'une intervention chirurgicale nécessitée par la brusque apparition d'une hémorrhagie, ou d'une asphyxie menaçante. Le premier paragraphe sera consacré aux moyens destinés à remplir ces indications générales. Dans le second, j'aborderai le traitement curatif, qui comprendra l'étude des indications, la description des méthodes opératoires, et, enfin, le choix du meilleur procédé.

§ 1. — TRAITEMENT PALLIATIF.

Hippocrate, Celse, avaient préconisé les préparations de ciguë, de jusquiame et de belladone contre les ulcères cancéreux de la langue. Ces deux médicaments furent la base ou l'origine d'une foule de remèdes qui ont fait leur temps, au moins dans la pratique chirurgicale.

Des chirurgiens de mérite ont essayé, dans ces derniers temps, le chlorure d'or et la liqueur arsénicale de Fowler, dans le but de modifier les ulcères cancéreux, ou d'enrayer les progrès de certains épithéliomas interstitiels; dans quelques cas, ces médicaments ont en effet paru améliorer l'état des malades, et MM. Cloquet, Larrey, Richet, ont entretenu la Société de chirurgie des bons effets qu'ils en avaient obtenus. Pour la liqueur arsenicale surtout, je crois qu'elle peut être utile, non-

seulement comme médication palliative, mais surtout comme un des meilleurs moyens que possède le médecin de relever les forces et de modifier avantageusement la nutrition des individus qui ont subi l'ablation de leur mal.

De toutes les souffrances qui tourmentent les malades, les plus pénibles sont l'abondance de la salive et le suintement ichoreux, fétide, qui, ne pouvant être expulsés par un effort d'expuition, s'échappent involontairement par l'orifice buccal, inondent leurs vêtement, et les rendent, comme dit Boyer, un objet de dégoût pour les autres et pour eux-mêmes.

Il faut se garder, sous prétexte de syphilis, de prescrire à ces infortunés les préparations mercurielles, qui augmenteraient encore ces misères et détermineraient une glossite des plus pénibles.

Si la surface des ulcères n'était pas trop douloureuse, on devrait recourir aux lavages avec l'eau alcoolisée ou phéniquée ; dans le cas contraire, des injections avec l'eau de laitue ou toute autre préparation peu irritante, seront employées pour entraîner les détritus sanieux de l'ulcère et prévenir cette sorte d'intoxication putride, à laquelle j'ai attribué l'apparition des pneumonies gangréneuses et des infiltrations purulentes qui appartiennent à cette période avancée de la maladie.

L'insomnie et les douleurs lancinantes exigeront l'emploi des opiacés. Dans ces cas désespérés, où tout le rôle du médecin semble réduit par l'incurabilité du mal à celui de spectateur, celui-ci ne doit pas hésiter à pratiquer des injections de morphine à haute dose et à essayer d'en prolonger l'effet par l'administration du

chloral. On est même allé plus loin : Hilton a conseillé et exécuté dans un autre but, il est vrai, la section du nerf lingual.

Chez la malade les douleurs cessèrent, mais trois semaines après elles reparurent dans toute leur intensité. Cette section nerveuse, outre qu'elle devient impossible lorsque l'épithéliome gagne le plancher buccal, me paraît une opération trop difficile et trop grave pour un si mince résultat.

Mais, de toutes les complications, la plus terrifiante et, certes, la plus difficile à maîtriser, c'est l'hémorrhagie. Il ne s'agit pas seulement de ces petits écoulements sanguins journaliers que provoquent les efforts impuissants d'expuition, les mouvements de déglutition et la parole ; on en vient aisément à bout par l'emploi de la glace, d'un morceau d'amadou, et, dans les cas un peu rebelles, par la tamponnement de l'ulcère avec de la charpie imbibée de perchorure de fer; il s'agit surtout de ces grandes pertes de sang qui succèdent à l'ulcération d'une artère importante, comme la ranine, la linguale, la carotide.

Lorsqu'un pareil accident devient menaçant (et souvent il est annoncé par de petites hémorrhagies répétées), il est bon que le malade ou les assistants soient prévenus qu'ils pourront arrêter ou diminuer l'écoulement par la compression des carotides, ou mieux par l'introduction d'un doigt jusque sur la plaie. Il est rare, en effet, que le chirurgien puisse arriver en temps utile pour le malade. C'est ainsi qu'ont succombé les sujets des observations I. et V.

Mais ces moyens sont loin de pouvoir suffire dans la pratique chirurgicale et, en présence de ces petites

hémorrhagies, avant-coureurs des grandes, le chirurgien doit toujours se poser la question de la ligature préventive. Cette opération ayant été proposée comme une méthode de traitement du cancer lingual, il me semble plus utile d'en exposer les indications lorsque la méthode elle-même aura été décrite.

L'asphyxie est encore une de ces complications redoutables. Terminaison ordinaire du cancer de la base de la langue elle demande une intervention prompte, énergique si l'on ne veut s'exposer à voir l'individu succomber , comme celui de Morel-Lavallée dont j'ai parlé , qui mourut asphyxié presque sous les yeux du chirurgien. La trachéotomie préventive de l'asphyxie est donc une question assez importante pour que ce chirurgien ait cru devoir la porter devant la Société de chirurgie, où la plupart des membres parurent favorables à cette manière de procéder ; et dans un cas où le malade atteint d'œdème de la glotte était menacé d'étouffer, M. Gosselin n'hésita pas à pratiquer une ouverture à la trachée.

J'ai décrit dans la symptomatalogie l'influence sur la nutrition des troubles fonctionnels de la mastication et surtout de la déglutition. J'ai fait voir ces pauvres infortunés, en proie à toutes les angoisses de la faim, se consumer en efforts stériles pour la satisfaire. C'est alors qu'il faut recourir à la sonde œsophagienne pour nourrir ces affamés et leur épargner, par l'introduction d'aliments réparateurs, l'affreux supplice de Tantale.

Avant d'entreprendre la partie la plus importante de ce travail, je dois prévenir le lecteur de l'omission volontaire que je commettrai, d'un mode de traitement préconisé dans ces derniers temps contre le cancer de

la langue. Les succès annoncés ne m'ont point paru assez justifiés par les faits, pour leur donner place dans ce travail.

J'en dirai autant des injections d'acide acétique pratiquées plus récemment encore en Allemagne par M. Ullmann. Sous leur influence, la plaie, dit l'observateur, se détergea, la fétidité disparut, le malade fut soulagé, mais n'en succomba pas moins.

Il est possible qu'un jour les injections caustiques deviennent une méthode opératoire nouvelle pour la guérison du cancer lingual ; j'ai moi-même, dans une précédente thèse d'agrégation, tenté quelques expériences sur les animaux dans cette direction ; mais jusqu'à ce jour, je ne connais aucun exemple dans la science d'injection caustique pratiquée dans le but que je viens d'indiquer.

§ II. TRAITENENT CURATIF

Le traitement curatif comprend, ai-je dit, les indication, la description et le choix des méthodes opératoires.

1° *Indications*

Cette grosse question des indications est, de l'aveu de tous les chirurgiens, aussi difficile qu'importante à résoudre. Pour y arriver, il me semble indispensable de rappeler les principaux traits de l'évolution de l'épithéliome, pour en déduire les indications opératoires.

Avant tout, on doit poser en principe que toute opération qui n'aurait pas pour résultat à peu près certain l'ablation complète, non-seulement de la production morbide, mais encore des parties saines environnantes, doit être rejetée. Or, il résulte des observations de Follin et Heurtaux que le cancroïde est toujours précédé dans sa marche envahissante par une néoplasie cellulaire, qui s'infiltre au loin, en suivant la direction des fibres musculaires, des vaisseaux et des nerfs.

J'ai montré que ces observations étaient éminemment applicables à l'épithelioma de la langue, et spécialement à la variété interstitielle. Donc, si l'on veut avoir, je ne dirai pas la certitude, mais au moins de grandes chances d'emporter tout le mal, il ne faut pas se contenter d'enlever, comme cela se voit trop souvent, la partie indurée qui entoure l'ulcère, mais encore les parties en apparence saines qui circonscrivent la tumeur, alors même que ces tissus auraient conservé leur souplesse et leur mobilité normales. Il faut, en un mot, faire pour la langue ce que l'on fait aujourd'hui pour le sein, où toute la glande doit être impitoyablement extirpée si l'on veut avoir toute chance d'obtenir une guérison permanente. Il ne doit plus être question, comme du temps de Louis, de se préoccuper si l'individu pourra parler. C'est là une considération secondaire, et Boyer a été mal inspiré quand il a conseillé aux chirurgiens de conserver le plus de langue possible. C'est le contraire qu'il faudrait dire. Et qu'importe la parole en présence d'une maladie que l'on sait être fatalement mortelle dans l'espace de quelques mois ? D'ailleurs cette fonction ne serait-elle pas bien plus sûrement abolie par la marche envahissante du mal ?

La seule réserve qu'autorise l'anatomie pathologique, c'est de conserver un des bords de l'organe lorsqu'un seul côté est envahi. Mais, si déjà l'induration a dépassé l'aponévrose moyenne, toute la langue doit être extirpée.

Des indications spéciales et non moins importantes découlent du siége et de l'étendue de la lésion. C'est ainsi que le cancer de la pointe est le seul qui après son extirpation puisse, permettre la réunion des bords de la plaie, réunion que sut si bien utiliser Boyer non seulement en vue d'obtenir une guérison plus rapide, mais encore de prévenir les hémorrhagies. Cet exemple suffit pour montrer quel parti le chirurgien peut tirer de telle ou telle disposition anatomique au grand profit de son malade. L'épithélioma qui débute dans les bords de l'organe est déjà plus grave. Les traînées de cellules remontent souvent dans l'épaisseur du pilier antérieur du voile du palais, en suivant la direction du glosso-staphylin, et elles échappent plus aisément à l'instrument. Il n'est pas douteux que la récidive plus fréquente de l'ulcère cancéreux des bords de la langue doive être attribuée à cette disposition anatomique.

Quant au cancroïde qui prend naissance dans le sillon amygdalo-lingual, les prolongements qu'il envoie dans les piliers et dans la profondeur de l'amygdale en rendent de très-bonne heure l'extirpation difficile. Telle est du moins l'opinion que MM. Verneuil et Demarquay ont exprimée à la Société de chirurgie lors de la discussion à laquelle j'ai déjà fait allusion.

L'épithéliome de la profondeur de la langue, quoiqu'il envahisse également avec rapidité les muscles

qui rayonnent de cette base vers l'os hyoïde, reste plus longtemps accessible à la main du chirurgien.

Tant que l'épithélioma n'a pas dépassé les limites de la langue pour s'irradier vers le plancher de la bouche, le pharynx ou les piliers du voile du palais, il est possible anatomiquement d'extirper tout le mal ; sa propagation au pharynx ou à l'amygdale constitue une contre indication presque formelle ; les tentatives infructueuses de Billroth et de Boeckel sont la pour le démontrer, et les succès de Huguier et de plusieurs autres qui ont vu leurs opérés survivre, prouvent tout au plus que l'extirpation de ces tumeurs n'est pas aussi dangereuse que l'importance et la profondeur de la région eussent pu le faire supposer. Encore y eut-il une récidive mortelle chez le seul de ces opérés, qui ait été suivi après sa guérison.

Le mal a-t-il envahi le plancher de la bouche ; tout espoir de guérison n'est pas encore perdu ; mais la possibilité d'une extirpation complète devient de plus en plus aléatoire.

Dans une observation rapportée à la Société anatomique par M. R. Blache, il fallut faire une résection de 4 c. 1/2 d'étendue de l'os maxillaire, rien que pour pouvoir circonscrire les limites de l'épithéliome : mais je me hâte d'ajouter que, dans ce cas, il s'agit beaucoup plus d'une affection du plancher buccal que d'un épithélioma primitif de la langue.

L'infection ganglionnaire est généralement considérée comme une complication fâcheuse et de mauvais augure ; et pour peu qu'elle s'étende, elle devient une contre-indication formelle. Les plus osés risquent encore l'opération lorsqu'il n'y a que deux ou trois gan-

glions engorgés ; encore faut-il qu'ils soient bien limités, superficiels et facilement accessibles. Les plus timides s'abstiennent dès qu'ils constatent l'induration d'un ou plusieurs ganglions.

J'avoue ne point saisir clairement les raisons qu'on apporte à l'appui de cette réserve, lorsque d'ailleurs l'état local de l'ulcère ne vient pas contre-indiquer l'opération.

Il est évident que, si les premiers négligeaient l'ablation de ces ganglions indurés, ils s'exposeraient à une récidive certaine. Mais telle n'est pas le question : il s'agit de savoir si les récidives ont été plus fréquentes, après les opérations accompagnées d'extirpation des glandes indurées, qu'après les opérations faites sur des sujets en apparence indemnes de toute infiltration ganglionnaire. Or je ne vois pas que les chirurgiens qui, comme MM. Tillaux et Huguier, ont opéré des sujets de la première catégorie, aient eu à se repentir de leur témérité,

Malgré la gravité des opérations préalables qu'ils ont exécutées pour dépasser les limites du tissu morbibe et atteindre les ganglions malades; la guérison de leurs opérés, s'est maintenue un et deux ans. M. Labbé opère deux malades dans des conditions en apparence bien meilleures, puisqu'ils n'avaient aucune trace extérieure d'engorgement ganglionnaire : trois mois après, ses malades succombent à des récidives dans les ganglions sans trace de repullulation sur place. Quoiqu'en petit nombre, ces faits sont frappants et donnent à réfléchir.

Si les résections, à part leur gravité plus considérable, fournissent des guérisons plus durables, n'en faut-il pas chercher la cause dans l'ablation des ganglions

indurés dont la présence a dû contribuer au choix de la méthode opératoire ?

Ces considérations peuvent paraître paradoxales, et cependant si l'on veut bien réfléchir que l'on ne saurait conclure, de l'absence d'induration apparente, à l'absence d'infection, celle-ci pouvant être assez faible pour échapper à l'examen le plus attentif, on comprendra que les récidives doivent logiquement apparaître moins rapidement après l'extirpation d'un ganglion induré, que si ce même ganglion en apparence sain, mais déjà infecté en réalité, a été laissé dans la plaie. On pourrait encore invoquer à l'appui de cette interprétation, ce fait d'observation que l'infection se fait peu à peu; et qu'il faut un certain temps pour que, partie d'un point, elle atteigne les derniers anneaux de la chaîne ganglionnaire. C'est donc arrêter l'invasion épithéliale et lui couper la route que de détruire les noyaux glandulaires où elle s'attarde.

De cette discussion ressort ce me semble cette conclusion que, la présence, d'un ou plusieurs ganglions engorgés, ne saurait contre-indiquer l'opération, à la condition bien entendu, qu'ils soient isolés, superficiels et facilement énucléables. Mais si toute la chaîne ganglionnaire est prise, si les productions épithéliales franchissent leur enveloppe, se répandent dans les tissus environnants et forment ces masses agglomérées telles par exemple que celles qui sont représentées dans la Pl. II, fig. 4 et 5, toute chance d'extirpation complète s'évanouit et la contre-indication opératoire devient formelle.

A l'appui de ces idées j'apporterai l'observation intéressante que je dois à M. Tillaux.

Obs. XI.—Cancer de la base de la langue.—Section temporaire du maxillaire Guérison. — Observation recueillie par M. Leriche, interne du service.

Faurot (Jean), 47 ans, employé, entre à l'hôpital Saint-Louis, service de M. Tillaux. Le 3 février 1872, cet homme éprouve une gêne douloureuse dans les mouvements de déglutition.

Le début de sa maladie remonte à peu près à trois mois. A cette époque il s'aperçut d'une certaine difficulté pour déglutir, quelque temps après la douleur advint, elle augmenta de jour en jour jusqu'à s'irradier dans l'oreille. Aujourd'hui la douleur d'oreille n'existe plus.

A l'exploration de la bouche, si l'on déprime simplement la face dorsale de la langue on n'aperçoit rien d'anormal, mais en conduisant la pulpe du doigt sur les bords de la langue, on sent sur le bord gauche de l'organe, au niveau de la partie descendante, un noyau dur et allongé qui s'étend jusqu'à l'épiglotte et semble en dedans ne pas atteindre la ligne médiane. Ce noyau induré présente la grosseur d'une petite noix, et au niveau du bord de la langue il est déjà ulcéré.

Enfin derrière l'angle de la mâchoire, on sent d'une façon bien manifeste un ganglion lymphatique induré.

Cet homme offre une apparence de santé robuste; il s'est jusqu'ici toujours bien porté; il n'a jamais contracté la syphilis. Du côté de sa famille il n'existe aucun antécédent diathésique.

Diagnostic : cancroïde du bord gauche de la base de la langue.

Malgré ce diagnostic, M. Tillaux prescrit une solution d'iodure de potassium.

13 février. Le traitement antisyphilitique poursuivi jusqu'à ce jour, n'a produit aucune amélioration. Le diagnostic se trouve confirmé par cette épreuve, on propose au malade l'opération.

Le 14. On administre le chloroforme au malade. M. Tillaux tente de contourner la tumeur avec le galvano-cautère, mais le fil trop malléable ne peut entamer les tissus. Le chirurgien se voit forcé d'abandonner ce procédé opératoire.

Le 21. La tumeur, cette fois, est attaquée par le bistouri, mais préalablement, M. Tillaux pratique la ligature de la carotide externe. Ainsi à couvert contre l'hémorrhagie, il incise la lèvre inférieure sur la ligne médiane, scie le corps du maxillaire au niveau de la symphyse; fait écarter les deux moitiés de l'os sec-

tionné, détache le plancher de la bouche, enuclée la tumeur en conduisant le bistouri jusque sur la ligne médiane et termine l'opération eu extirpant le ganglion induré que l'on sentait dans le plancher de la bouche.

Pendant cette opération le malade perd fort peu de sang.

Traitement : pansement simple, bouillon, lait, vin généreux.

Le 22. Etat très-satisfaisant. L'opéré a pu sommeiller quelques heures.

Le 23. L'incision de la lèvre inférieure est cicatrisée. L'état général est très-bon ; d'ailleurs l'opéré a un moral excellent.

Le 24. Il n'y a pas eu de garde-robe depuis l'opération.

Lavment; miel de mercuriale, 60 grammes.

Le 25. L'opéré a eu un frisson dans la journée d'hier. Ce frisson a duré au moins cinq minutes. Au moment de la visite, le facies est un peu déprimé, pourtant le malade ne souffre pas.

On enlève quelques points de suture pour faciliter l'écoulement du pus.

Le 26. La nuit dernière s'est passée sans sommeil ; la constipation persiste ; les deux fragments du maxillaire mobiles l'un sur l'autre, malgré le chevestre double, produisent des frottements douloureux. Il y a eu ce matin une légère hémorrhagie. Le facies est très-abattu.

Traitement : Lavement ; miel de mercuriale 60, et portion chloral, 1 gramme.

Le 27. Le facies a pris une teinte cachectique. Le malade n'accuse aucune douleur, mais il est très-débilité.

Le 28. Mort.

L'apparition d'hémorrhagies graves à la surface de l'épithéliome ulcéré, constitue une des indications les plus pressantes en faveur de l'intervention chirurgicale. Aussi a-t-elle à elle seule donné naissance à une méthode de traitement : la ligature atrophique dont j'aurai plus loin à apprécier l'importance et la valeur.

Les troubles fonctionnels ne donnent lieu par eux-mêmes et isolément à aucune indication bien précise. Mais les douleurs, la salivation, la privation de la parole, la difficulté de la déglutition, la faim, l'insomnie se réu-

nissent pour empoisonner les jours de l'individu miné par un cancer de la langue; et, on en voit qui, comme cet officier supérieur dont parle Larrey, désespérés et dégoûtés de la vie, refusent tout soulagement à leurs maux, et repoussent la nourriture qu'on leur offre pour prolonger une aussi triste existence. Témoin d'un spectacle si douloureux, le chirurgien ne saurait toujours se réduire au rôle de consolateur, et souvent il est amené à intervenir presque malgré lui, par une de ces opérations tardives, dont il sait d'avance l'impuissance ou l'inutilité.

La malignité excessive du cancer lingual, la fréquence et la rapidité des récidives après son extirpation, la gravité elle-même des opérations préliminaires qu'on est obligé d'instituer pour atteindre les limites les plus reculées du mal, constituent les trois grandes contre-indications invoquées par les chirurgiens abstentionnistes. Il me semble avoir suffisamment mis en relief les trois premières objections que l'on met en avant en faveur de l'abstention, pour me dispenser d'y insister de nouveau.

Je me contenterai de rappeler que la durée moyenne de l'épithélioma abandonné à sa marche naturelle étant de 14 mois, et celle de l'épithélioma extirpé et récidivé étant de 24 mois, la question se trouve par là même circonscrite dans les limites que voici, à savoir : si les souffrances et les dangers que fera courir au patient l'opération, sont compensés par le bénéfice des dix mois d'existence acquise par cette même opération.

Je ne tiens pas compte, on le voit, dans la position de cette question, de la possibilité d'une guérison complète. Je suppose que tout cancer de la langue doit fata-

lement récidiver, et je me demande si, pour procurer au malade dix mois d'existence, le chirurgien est en droit de recourir à une opération?

Posée en ces termes généraux, la question attend une double réponse : oui, le chirurgien est en droit d'entreprendre l'ablation du cancer de la langue, si cette ablation est possible anatomiquement, et que ses dangers ne dépassent pas ceux d'une opération réputée bénigne ; non, si l'extirpation comporte les risques des opérations réputées graves.

Je n'ignore pas que ces désignations d'opération grave ou bénigne n'ont pas de signification précise, mais on les trouve si souvent employées dans le langage chirurgical, qu'elles y ont pris droit de domicile, et le sens qu'on y attache ne saurait être douteux pour personne. La gravité relative de ces opérations sera, du serte, l'objet d'une étude spéciale lorsqu'il faudra se décider sur le choix d'une méthode opératoire.

J'ai essayé, jusqu'à présent, d'asseoir les indications opératoires sur les seules données fournies par l'anatomie et la physiologie pathologiques du cancer de la langue, laissant de côté pour un moment les opinions qu'ont exprimées nos maîtres sur ce point délicat de la pratique chirurgicale. Si l'on consulte à cet égard la plupart des praticiens, que leur vaste expérience a mis à même de se faire une opinion sur ce sujet, beaucoup, comme Larrey, Richard, conseillent de s'abstenir de toute intervention active; plusieurs veulent qu'on s'en tienne à l'ablation des cancers de la moitié antérieure de l'organe; les plus osés, comme Huguier et Chassaignac, ne craignent pas de s'attaquer aux cancers de la base, et ils invoquent, à l'appui de cette

pratique, plusieurs exemples heureux de guérison.

Je n'ai ni l'expérience, ni la science suffisantes pour discuter la valeur de ces différentes opinions. Elles sont d'ailleurs si contradictoires qu'il semble difficile d'en tirer une conclusion pratique réellement utile.

M'en tenant donc au considérations précédentes tirées de l'étude des faits, je conclurai :

1° Que toute opération qui n'aurait pas pour résultat l'enlèvement, non-seulement de tout le tissu morbide, mais encore des tissus sains environnants dans l'étendue d'un centimètre au moins, doit être rejetée;

2° Que les cancers qui occupent la pointe, les bords de l'organe et même sa base, sont les seuls qui soient susceptibles d'une ablation faite dans les conditons indiquées ci-dessus ;

3e Que la propagation du mal à l'amygdale, au larynx ou au pharynx, en rend l'extirpation à peu près impossible;

4° Enfin que l'existence de deux ou trois petits ganglions indurés, mais facilement énucléables, ne sauraient constituter une contre-indication à l'opération.

2° *Description des méthodes et procédés opératoires.*

Les opérations qui se pratiquent sur la langue ont pour but, soit de parer à certaines complications graves comme l'hémorrhagie, les douleurs, le développement excessif de la maladie, soit d'amener la cure du cancer parla destruction ou l'extirpation du tissu morbide.

De la différence du but qu'on se propose d'atteindre, découle naturellement la division des opérations en palliatives et curatives,

MÉTHODES SIMPLES.

1° *Opérations palliatives.*

C'est à Mirault d'Angers qu'on doit la première indication de ce mode de traitement qui comprend deux procédés.

A. *Ligature atrophiante.* Le but que se propose le chirurgien est d'atrophier la tumeur en diminuant l'apport du sang par la ligature d'une ou des deux linguales. Le procédé opératoire est trop classique pour qu'il soit utile de le décrire.

B. *Ligature du nerf lingual.* — Hilton, en 1851, eut l'idée de sectionner le nerf lingual dans l'intention de calmer les douleurs de sa malade; voici comment il procéda :

La malade étant couchée sur le dos, en face du jour, la tête un peu relevée, la langue tirée en avant et de côté par un aide, il divisa verticalement la muqueuse dans une étendue de trois quarts de pouce, vis-à-vis des dents molaires, au niveau du muscle hyoglosse et en travers du bord supérieur de la glande sublinguale. Puis il lia les vaisseaux veineux et continua la dissection jusqu'à ce qu'il eût trouvé le nerf, qu'il sectionna d'un coup de ciseaux.

2° *Opéerations curatives.*

A. *Excision simple.* — Dans le cas de cancer superficiel et pédiculé, après avoir attiré la langue au dehors avec une pince de Museux enlever avec les ciseaux courbes un morceau de langue comprenant la tumeur et une certaine quantité de tissus sains.

Si la tumeur n'a pas de pédicule, il faut traverser préalablement la pointe de la langue avec une aiguille chargée d'un fil qui servira à soutenir cet organe et procéder ensuite à l'extirpation en circonscrivant la tumeur avec deux incisions elliptiques, comprenant entre elles la tumeur et le tissu sous-jacent.

Si la maladie est profonde, on peut se servir des deux procédés suivants :

B. *Procédé de Louis.* — Après fixation de la langue, Louis faisait une incision transversale avec le bistouri, comprenant toute l'épaisseur de la langue en arrière de la limite du mal.

C. *Procédé de Boyer.* — On fait deux incisions antéro-postérieures formant un V, dont le sommet est en arrière et dont les branches circonscrivent la tumeur. On réunit ensuite les surfaces de section par des sutures métalliques. Les incisions doivent être exécutées avec les ciseaux.

D. *Excision combinée avec l'application du fer rouge.* — Quelquefois on est obligé de cautériser la plaie avec le fer rouge, après l'extirpation du cancer pour arrêter l'hémorrhagie. Ce procédé, très en vogue anciennement, est moins employé aujourd'hui.

E. *Excision combinée avec la ligature préalable de la linguale.* — Ce procédé, employé par Roux et Flaubert, a été repris dans ces derniers temps. L'artère linguale est liée en dedans de l'os hyoïde par le procédé ordinaire.

F. *Ablation par la ligature.*

1° *Ligature progressive.* — Par ce moyen on entoure la langue d'un fil qui agit lentement par striction des tissus et finit par séparer la tumeur. On s'est servi de plusieurs procédés.

Récamier se servait de plusieurs anses, en liant ensemble des fils qui traversaient la langue en différents endroits et très-près les uns des autres.

Blandin imagina le procédé à anses excentriques.

Cloquet et Arnolt passaient les fils de bas en haut en les faisant entrer par la région sous-hyoïdienne. Mais tous ces procédés, qui du reste sont très-ingénieux et dont le nombre est très-considérable, ne doivent pas nous arrêter, car leur principe se retrouve dans l'écrasement linéaire, dont la supériorité nous a fait oublier la ligature progressive.

2° *Ligature extemporanée ou écrasement linéaire.* — Elle a pour but de faire l'ablation de la tumeur en un espace de temps relativement très-court. Cette opération, d'une importance extrême, m'oblige à la décrire avec détails ; mais, avant de passer à cette description, je rappelerai qu'on a conseillé de pratiquer le cathétérisme œsophagien quelques jours avant, parce qu'il arrive parfois que le malade ne peut pas avaler après l'opération. Il est prudent de l'habituer à la sonde œsophagienne, dont il peut avoir besoin pour se nourrir.

L'écraseur linéaire de M. Chassaignac est trop connu aujourd'hui pour légitimer une description spéciale. Voici succintement en quoi consiste l'opération.

On peut se proposer d'enlever la totalité de la langue ou une moitié seulement.

1° *Ablation par écrasement de la totalité de ta langue.* — Pour pratiquer cette opération, il faut se servir de deux écraseurs, dont l'un attaquera les insertions postérieures de l'organe, et l'autre ses insertions inférieures.

On commence par traverser la peau de la région sus-hyoïdienne avec une aiguille armée d'un fil au bout duquel est attachée la chaîne de l'écraseur. On enfonce cette aiguille de bas en haut et on la fait sortir dans l'intérieur de la bouche sur les bords de la langue ; dégagez alors le fil de l'aiguille. Le fil retiré, et engagé de nouveau dans le chas de l'aiguille, conduire la pointe de celle-ci de l'autre côté du plancher buccal, lui faire parcourir un trajet inverse, c'est-à-dire l'enfoncer de haut en bas pour la faire ressortir dans la région sus-hyoïdienne Par cette manœuvre, la chaîne embrasse dans l'intérieur de la bouche le dos de la langue sur laquelle on pourra désormais exercer la constriction. On n'a plus qu'à serrer la crémaillère pour sectionner la langue.

Passer ensuite la chaîne du second écraseur, comme il a été dit, mais horizontalement. C'est ainsi qu'on a, en finissant, deux incisions, l'une verticale, l'autre horizontale. La langue est alors retirée au dehors avec des pinces de Museux.

Lorsque la tumeur est peu prolongée en arrière et qu'il est possible de placer l'écraseur horizontal en même temps que le vertical, on pourra les faire agir simultanément.

2° *Ablation par écrasement d'une moitié latérale de la*

langue. — Pour exécuter cette opération, il faut faire trois incisions, une transversale et verticale en arrière, une médiane antéro-postérieure et une horizontale. Passer l'aiguille par la région sus-hyoïdienne, ou ponctionner la langue par la bouche, selon l'étendue du mal. Pour la section antéro-postérieure, ponctionner la langue suivant son grand diamètre de bas en haut ; quant à la section horizontale, on embrassera la langue avec la chaîne, on la fera comme il a été dit pour l'ablation totale.

G. — *Ablation par les caustiques.* — C'est à Girouard qu'on doit la première tentative d'ablation d'un cancer de la langue par ce procédé. La clinique de M. Maisonneuve contient un certain nombre de cas de guérison par la cautérisation en flèches qui, s'il fallait l'en croire, serait la meilleure méthode de traitement de l'épithéliome de la langue. Philippeaux a proposé l'instrument de Barrier (de Lyon) comme applicable à la destruction des tumeurs de la pointe.

Quoi qu'il en soit de l'avenir de cette méthode, le procédé opératoire par les flèches est des plus simples. La langue étant attirée au dehors par un aide, on circonscrit la tumeur par une ligne de ponctions dans chacune desquelles on introduit une flèche caustique. Le centre lui-même de la tumeur est lardé de flèches. Ces flèches sont coupées au niveau de la muqueuse et un tampon de charpie, introduit dans la bouche, les maintient en place.

H. — *Galvano-caustie.* — Appliquée dès les premiers temps de sa découverte à l'ablation des tumeurs épi-

théliales de la langue, cette méthode n'a pas pris racine en France, malgré les efforts de M. Broca pour la vulgariser. Son application est des plus simples et comporte deux procédés : l'un, qui consiste à attaquer la tumeur avec le couteau galvano-cautère, comme on e ferait avec le bistouri ; le second, plus suivi en Allemagne, se rapproche de l'écrasement par les détails du manuel opératoire. On commence par passer un fil dans la langue, en arrière de la masse cancéreuse; ce fil doit être assez gros, sans quoi il devient tellement malléable , (observation de M. Tillaux) , que le chirurgien n'est plus maître de son instrument. Cela fait, sectionner d'arrière en avant, lentement et sans jamais porter l'anse métallique au rouge-blanc. Otto Just recommande même d'avoir soin que le fil reste toujours noir, et il reproche à Wagner, professeur à Kœnigsberg, de s'être mis sur les bras une hémorrhagie très-grave pour avoir négligé ce détail. Enfin, suivant le volume de la tumeur, on devra passer deux ou trois anses comme dans l'écrasement linéaire.

On trouvera du reste tous les menus détails du manuel opératoire dans l'excellente thèse de M. Cattin sur la galvano-caustie. Paris, 1858.

MÉTHODES COMPOSÉES.

Les opérations préliminaires, imaginées dans le but d'ouvrir une large voie aux instruments, comprennent deux ordres de procédés.

Dans les uns, le chirurgien ne touche qu'aux parties molles qui limitent la cavité buccale ; dans les autres, il sectionne le maxillaire inférieur.

Premier groupe.

A. *Procédé de Jæger.* — Imaginé en 1832, ce procédé consiste à fendre largement la joue depuis la commissure labiale jusqu'au bord antérieur du masséter. La seconde partie de l'opération consiste à pratiquer l'excision de la tumeur. C'est du moins ce que fit Jæger ; mais on pourrait aussi bien employer telle autre des méthodes simples qui ont été décrites plus haut.

M. Maisonneuve, en 1858, Rizzoli, en 1860, eurent recours avec succès à ce procédé. On trouvera, dans les Bulletins de la Société de chirurgie pour le premier cas, dans le mémoire de Rizzoli pour le second, et dans la thèse de Capmas (1866), la relation de ces deux faits.

B. *Procédé de Regnoli.* — Le but de Régnoli était de rendre plus facile la ligature des artères de la langue ; il pratiqua l'excision, après avoir ainsi largement ouvert la région sus-hyoïdienne.

Giamettei fut obligé, après avoir pratiqué cette opération, d'éteindre dans la plaie plusieurs fers rouges.

Ce fut, en 1838, que le chirurgien de Pise eut pour la première fois recours à ce procédé. Voici en quoi il consiste (Pl. I. V. fig. 2) :

1° Faire à la région sus-hyoïdienne une première incision antéro-postérieure qui s'étend du bord inférieur du maxillaire inférieur à l'os hyoïde. Tracer une deuxième incision parallèlement à la courbe du maxillaire inférieur et en suivant son bord inférieur. Ces deux incisions combinées forment un T.

2° Couper les attaches antérieures des muscles digastriques, mylo-hyoïdiens, génio-hyoïdiens, génio-glosse.

3° Renverser de chaque côté les deux lambeaux triangulaires résultant des incisions superficielles et profondes.

4° Saisir la langue avec des pinces de Museux et l'attirer en bas entre les lèvres de la plaie.

5° Exciser couches par couches la tumeur de la langue et lier les vaisseaux, à mesure qu'ils se présentent.

Regnoli pour mieux se mettre à l'abri de l'hémorrhagie fit la ligature en masse de la base de la langue et coupa successivement par tranches toute les parties situées en avant de la ligature.

Deuxième groupe.

Opérations dans lesquelles on fait la section ou la résection du maxillaire inférieur.

A. *Procédé de Roux.* — 1er *temps.* — Division des parties molles.

Faire une incision verticale depuis le milieu de la lèvre inférieure jnsqu'à 2 centimètres au-dessous du bord inférieur de l'os, dans la région sus-hyoïdienne. Disséquer dans une petite étendue les deux lèvres de l'incision, de manière à bien mettre à nu la face antérieure du maxillaire.

2me *temps.* — Section de l'os. — Arracher une des deux incisives médianes. Passer de bas en haut, immédiatement en arrière du bord inférieur de l'os et dans le point qui correspond à la dent arrachée, une forte aiguille munie du fil qui doit conduire la scie à chaîne. Diviser l'os verticalement au moyen de cette scie.

3e *temps — Dissection de la tumeur.* — Faire écarter les deux moitiés du maxillaire, et pendant ce temps, couper avec des ciseaux ou avec le bistouri la muqueuse et les muscles du côté correspondant à la tumeur. Enfin faire l'excision de celle-ci en liant les vaisseaux à mesure qu'on les coupe.

L'étendue de ces dissections sera actuellement proportionnée au volume de la portion de la langue à exciser.

On pourra, lorsque la tumeur sera franchement latérale, reporter la section de l'os à l'intervalle de la deuxième incisive et de la canine.

Voilà l'opération telle que la pratiqua Roux pour la première fois en 1836. Elle était bien conçue et d'une exécution facile ; mais elle présentait un inconvénient grave, qui ne fut pas long à se révéler. Les deux moitiés du maxillaire, simplemement juxtaposées après l'opération, par simple rapprochement et maintenues uniquement par la suture des parties molles, n'avaient point de tendance à se réunir, et il en résultait ou un chevauchement des fragments, ou simplement un défaut de consolidation capable de rendre la mastication impossible.

Cette conséquence fâcheuse de l'opération inspira à Sédillot le procédé que voici :

B. *Procédé de Sédillot.* — Il ne diffère du précédent que par le mode de section du maxillaire. Au lieu de la division verticale, le chirurgien de Strasbourg pratique deux incisions obliques, dont l'une part du bord supérieur de l'os, l'autre de son bord inférieur ; elles se rencontrent à angle aigu vers le milieu de la hauteur du

l'os et figurent ainsi un ⊲ renversé sur le côté. On a dû naturellement se préoccuper des moyens de rendre la consolidation plus certaine encore que par le simple emboîtement de ces fragments anguleux. C'est dans ce but que M. Sédillot a proposé de placer une lamelle d'or au devant de l'arcade dentaire et de l'y maintenir par un fil de soie. D'autres chirurgiens ont préféré rattacher l'une à l'autre par un fil métallique les dents voisines de la solution de continuité.

La suture des fragments au moyen d'un fil d'argent traversant la lame externe des maxillaires, a été employée par M. Tillaux. J'ajouterai, pour compléter cette énumération, qu'on s'est servi dans le même but de bandages en fronde et de moules en gutta-percha.

L'expérience a montré que, grâce à la modification importante due à M. Sédillot, la consolidation peut se faire par suite du seul rapprochement des deux moitiés de l'os.

Il n'en est pas moins vrai que, dans certains cas, la consolidation ne s'opère que lentement et qu'une mortification partielle atteint l'os dans les points contigus à la surface sectionnée, complication qui, sans être grave, retarde forcément la cicatrisation et la guérison définitive.

Signalons en passant certaines modifications apportées au manuel opératoire du procédé de Roux et de Sédillot, par M. Richet. A l'incision verticale des parties molles, M. Richet ajoute une incision plus ou moins étendue du bord inférieur du maxillaire, comme dans le procédé de Régnoli.

Quel que soit celui qu'on emploie, il est toujours indispensable de réunir les parties molles par des points de

suture, en ménageant toutefois à la partie inférieure de la plaie une voie d'écoulement au pus.

C. — *Procédé de Billroth.* — Résection temporaire de la mâchoire inférieure.

Le principe de l'opération reste le même. Il s'agit toujours d'ouvrir largement la cavité buccale pour arriver plus facilement au cancer. Le moyen seul diffère.

Voci ce que fit Billroth dans un cas de cancer de la langue récidivé et occupant le plancher buccal. Le mal s'étendait jusque derrière l'angle de la mâchoire à gauche.

Une première incision part du point de la lèvre inférieure correspondant à la canine inférieure droite et descend verticalement au-dessous du bord inférieur du maxillaire; une deuxième, partie du même point et dirigée de droite à gauche, passe horizontalement au-dessous du bord libre de la lèvre et gagne l'angle de la mâchoire. Arrivée là, elle descend verticalement en bas. Cette dernière portion de l'incision forme un angle droit avec la première.

Le lambeau de parties molles, ainsi circonscrit, est laissé en contact avec le maxillaire.

On arrache alors la canine droite et l'avant-dernière molaire gauche, ce qui permet de faire, dans les deux points correspondants, la section verticale de l'os. On détache ensuite de la face interne des maxillaires les parties molles qui y adhèrent et l'on rabat en dehors le lambeau avec la portion considérable de maxillaire située à sa face profonde.

Après avoir fait l'ablation des parties envahies par le

cancer, on replace le lambeau de telle sorte que les surfaces de section du maxillaire se correspondent exactement. Dans le premier cas de Billroth, il plaça un fil de platine en arrière et se borna à rapprocher les fragments en avant au moyen d'un fil métallique fixé aux dents. Mais il fut obligé, au bout d'un mois, de placer là aussi un point de suture osseuse.

La guérison eut lieu en deux mois et demi.

Dans un deuxième cas, où M. Billroth se trouvait en présence d'une énorme tumeur située au dedans de la branche montante du maxillaire et faisant saillie vers le pharynx et le cou, ce chirurgien fit une opération analogue et pratiqua la résection de la branche montante.

Il suffira de dire qu'il fallut, chemin faisant, lier les deux carotides, que les nerfs, lingual, grand hypoglose et pneumogastrique, furent sectionnés, et que le malade succomba au bout de trois jours, pour faire comprendre qu'une opération de ce genre n'est pas de celles qu'on doit préconiser et imiter.

M. Bœckel eut recours à un procédé analogue à celui de Billroth dans un cas plus simple que les deux précédents.

Une incision transversale, passant à 3 centimètres au-dessous du bord labial, s'arrêta, de chaque côté, au niveau des artères faciales ; deux incisions verticales, parties des extrémités de celle-ci, furent conduites verticalement dans la région sus-hoïdienne.

Le reste de l'opération se fit d'après le procédé de Billroth. On réunit le fragment osseux au reste du maxillaire par un point de suture de chaque côté.

La mort survint au bout de huit jours, à la suite d'une bronchite.

PANSEMETNS ET SOINS CONSÉCUTIFS.

L'ablation des cancers de la langue par les procédés simples, n'a besoin d'aucun pansement consécutif. On doit se contenter de prescrire à l'opéré un repos absolu et l'avertir qu'il évite de parler et de faire des mouvements intempestifs qui l'exposeraient à des hémorrhagies presque toujours fort graves.

M. Chassaignac conseille, après l'opération, de faire tenir constamment sur la plaie de petits morceaux de glace qui seront renouvelés au fur et à mesure de leur liquéfaction.

Cette pratique aurait l'avantage d'arrêter le suintement sanguinolent qui succède aux extirpations de la langue, quel que soit le procédé choisi, et cette glace entretiendrait dans la plaie une fraîcheur agréable.

La complication la plus grave pendant cette période est toujours l'hémorrhagie secondaire. Si elle survenait, la glace, la compression simple ou avec des boulettes de charpie imbibées de perchlorure de fer et bien exprimées suffiront ordinairement pour l'arrêter.

Otto Just a fait un relevé assez intéressant des moyens qui ont été employés pour arrêter les hémorrhagies, soit pendant, soit après l'opération.

Ce relevé porte sur soixante-deux observations, et, quoiqu'il prévienne le lecteur qu'on ne serait point autorisé a tirer de ce tableau des conclusions absolues, je vais néanmoins le reproduire pour indiquer les principales manières d'agir en présence des hémorrhagies primitives.

Ligature des vaisseaux dans la plaie.	29 fois.
Ligature en masse.	2
Ligature de l'artère linguale.	7
Cautérisation au fer rouge.	7
Applications de glace et d'eau froide.	6
Suture des lambeaux dans l'amputation cunéïforme.	7
Styptiques, alcool.	3
Eau de Rabel, alun.	3
Absence d'hémorrhagie.	1

La ligature des vaisseaux dans la plaie est évidemment le moyen le plus radical d'arrêter l'hémorrhagie : c'est le premier à choisir. Mais trop souvent, quoi qu'en dise l'auteur, elle est impossible. Les Allemands ne s'arrêtent pas à ces petites difficultés de détail, et l'on en voit qui prétendent comme Semeleder qu'un des avantages du galvano-cautère, est de favoriser la saillie des artères par la rétraction qu'il imprime aux muscles !...

Les hémorrhagies consécutives cèdent ordinairement aux styptiques ; si cela ne suffisait pas on aurait recours à la cautérisation au fer rouge. Ders a opéré d'une troisième récidive, avec le galvano-cautère, une jeune fille de 26 ans, à laquelle il fut obligé de lier la carotide pour arrêter une hémorrhagie terrible, consécutive à l'opération.

La cicatrisation est ordinairement très-prompte, et la rapidité avec laquelle la perte de substance se comble a toujours été un sujet d'étonnement pour les chirurgiens. Lorsqu'elle touche à sa fin, il n'est pas rare d'observer sur la plaie des bourgeons saillants, mollasses, un peu pâles que M. Chassaignac dans la note qu'il a ajoutée à

son observation, caractérise de bourgeons *épithélioïdes*. Leur aspect blafard pourrait faire croire à une récidive; mais l'absence d'induration à leur base les fera distinguer aisément des vraies fongosités épithéliales. D'ailleurs ils ne tardent pas à s'affaisser pour faire place à une cicatrice de bonne apparence.

Les mutilations qu'entraînent les opérations préliminaires, telles que la section du maxillaire réclament des soins spéciaux. Ainsi les sutures des parties molles seront avantageusement protégées par des compresses d'eau froide, et un bandage en fronde assujettira la coaptation des fragments osseux. Un tube à drainage permettra aux sécrétions purulentes du plancher buccal un écoulement facile.

Il faut s'attacher à surveiller avec grand soin les rapports des fragments; et, s'ils tendent à chevaucher l'un sur l'autre, on devra les maintenir à l'aide de moules en gutta-percha. Plus tard la surface de section tend à se nécroser; de là des abcès qu'il faut ouvrir et surveiller.

Aux soins locaux que réclame l'amputation de la langue, il faut joindre les prescriptions hygiéniques et alimentaires qui ont pour but le bien-être et la nutrition de l'individu.

L'impossibilité d'avaler, qui n'est pas rare à la suite de l'opération, doit être avant tout surveillée, et l'alimentation assurée à l'aide de la sonde œsophagienne qui sera introduite par les fosses nasales, pour éviter que l'extrémité ne vienne heurter le plancher buccal.

La fièvre traumatique est médiocre et de peu de durée; souvent elle passe inaperçue. Pour peu qu'elle dépasse certaines limites, elle annonce une de ces com-

plications plus ou moins graves comme l'infiltration purulente, la pneumonie sur lesquelles je me suis longuement étendu. Aucune observation ne signale l'œdème de la glotte comme ayant succédé à l'opération ; fait étonnant quand on songe au voisinage des replis arythéno-épiglottiques, dont l'infiltration séro-purulente a plusieurs fois causé la mort des malades non opérés.

Quant au traitement des complications qui surviennent après l'opération comme l'infection purulente, la pneumonie, l'érisypèle, etc, ce serait sortir des bornes de notre sujet que de vouloir nous y appesantir.

Enfin il me reste à rappeler la pratique de quelques chirurgiens, qui soumettent leurs opérés à un traitement interne, dont le but est de prévenir les récidives en modifiant l'organisme, c'est-à-dire le terrain sur lequel a pris naissance la maladie. La liqueur de Fowler, les préparations de cigüe sont la base de cette médication. Quelle en est la valeur ? On ne saurait le dire. Je ne vois néanmoins aucun inconvénient à recommander cette pratique dès que des hommes, comme MM. Larrey, Richet, Demarquay, croient en avoir obtenu de bons résultats.

§ V.— CHOIX DE LA MÉTHODE OPÉRATOIRE.

L'embarras du chirurgien serait bien grand si l'examen raisonné des observations et des procédés opératoires ne mettait en relief plusieurs particularités propres à recommander certaines pratiques au détriment des autres. En ce qui concerne les cancers de la langue, le choix d'une méthode est subordonné à des conditions spéciales, inhérentes au siége de la maladie et à la structure de l'organe où elle se développe.

Avant tout, il faut se préoccuper de l'hémorrhagie consécutive aux excisions et il faut redouter l'intoxication putride, résultat fréquent de la présence à l'entrée des voies digestives et respiratoires d'une tumeur frappée de gangrène.

C'est-à-dire, en d'autres termes, que mieux une méthode mettra à l'abri des hémorrhagies, plus elle se recommandera à l'attention des chirurgiens, et que d'autre part cette même méthode, pour réunir tous les avantages, devra agir autrement que par la mortification des tissus.

Assurons-nous, par un examen rétrospectif, si toutes celles que nous venons d'étudier sont également satisfaisantes à ce double point de vue.

L'excision simple est de toutes celle qui expose le plus à l'hémorrhagie. Aussi est-elle applicable tout au plus aux cancers superficiels, peu étendus, de la moitié antérieure de la langue, et aux cancers profonds de la pointe, lorsqu'il sera possible au chirurgien de pouvoir lier les vaisseaux qui fourniraient du sang.

Elle doit être complétement rejetée par des raisons opposées, toutes les fois qu'il s'agit d'une tumeur, même superficielle de la moitié postérieure, ou d'un cancer interstitiel, situé ailleurs qu'à la pointe.

La méthode de la *cautérisation au fer rouge* combinée avec l'excision, peut suppléer en partie à la grande lacune de l'excision simple. On ne sera guère autorisé à l'employer que dans le cas où la tumeur occupera le tiers antérieur de l'organe. Dans tout autre cas, elle serait dangereuse par son insuffisance et aussi par les difficultés de l'application du cautère actuel au fond de la bouche, et sur un organe aussi mobile que la langue.

On peut faire à la *cautérisation en flèches* le reproche que j'énonçais plus haut d'une façon générale, celui d'exposer le malade à l'intoxication putride. Car ce n'est que lentement que les parties mortifiées s'éliminent, et pendant tout ce temps les détritus passent dans l'œsophage avec la salive et les aliments, sans compter que les gaz résultant de la putréfaction des matières organiques, se mêlent à l'air respiré.

On peut ajouter, en outre, qu'appliquée à la partie postérieure de l'organe, c'est une méthode aveugle et exposée par cela même à être bien souvent insuffisante.

Toutefois, comme il est assez facile, au moyen d'injections détersives, d'entraîner les détritus qui se détachent de la masse mortifiée, cette méthode pourrait absolument trouver son application dans les cas de tumeurs peu étendues et bien limitées de la moitié antérieure.

Quant à la méthode *galvano-caustique*, les essais qu'on en a faits ne sont pas de nature à encourager les chirurgiens.

Elle s'est montrée impuissante à prévenir l'hémorrhagie.

Sur 9 cas de cancers opérés par cette méthode et rapportés dans le travail d'Otto Just, 4 réussirent parfaitement, 2 nécessitèrent des ligatures dans la plaie, et 3 furent mortels par *hémorrhagies consécutives*.

« Ces résultats, ajoute l'auteur, ne plaident pas en faveur de la galvano-caustie, et l'on fera mieux d'employer d'autres méthodes. »

En est-il de même de la méthode de Mirault, à savoir la *ligature des linguales* ? Examinons-la au double point de vue où l'on s'est placé pour la préconiser, comme

moyen d'atrophier et de guérir sans autre opération, comme procédé hémostatique avant ou après l'excision

Il n'est pas douteux que la prétention de guérir le cancer de la langue par la seule ligature des linguales est une illusion, malgré le fameux cas de Mirault et le succès radical qui signala l'invention de la méthode. A peine est-il prouvé que cette double ligature puisse arrêter la marche de la maladie, au moins pendant quelque temps.

A ce titre, elle peut être conseillée, d'abord dans les cas désespérés, alors qu'aucune autre méthode ne semble raisonnablement applicable; elle n'est alors qu'un pis-aller : en second lieu, lorsque le cancer est tout à fait à son début, et qu'on peut, sans inconvénient pour le malade perdre quelques jours à une tentative d'atrophie; mais ce sera à la condition que le chirurgien exercera une surveillance de tous les instants sur la tumeur, et qu'il se tiendra prêt à opérer, dès qu'il aura constaté que le mal continue à naître, même lentement, ou qu'après une courte suspension il reprend sa marche antérieure.

En dehors de ces deux cas la ligature, des deux linguales doit être entièrement rejetée comme inutile et dangereuse, parce qu'elle fait perdre un temps précieux.

Restreindrai-je autant l'emploi de cette méthode, si on l'envisage comme moyen hémostatique? Ici il y a une distinction à établir.

Si l'on est en présence d'un cancer ulcéré, inopérable, fournissant des hémorrhagies répétées, l'indication est formelle ; il faut tarir la source des hémorrhagies et lier les deux linguales. On sera même obligé parfois, si des

masses ganglionnaires empêchent d'arriver jusqu'à ces artères, de lier les carotides externes.

S'agit-il d'une hémorrhagie survenue à la suite d'une excision, ou de l'emploi d'une des méthodes qui sont censées prévenir cet accident? On aura recours d'abord au fer rouge, et si ce moyen est inapplicable on n'hésitera pas longtemps à faire la ligature de l'une ou des deux linguales.

Enfin, comme méthode préventive de l'hémorrhagie, cette opération mérite-t-elle la place que Mirault et Flaubert ont essayé de lui donner? Est-elle donc sans danger? Ne compte-t-on pas 2 morts sur 8 opérations?

J'admets qu'une excision totale de la langue puisse être faite sans hémorrhagie, lorsqu'une ligature a été jetée sur les deux artères; mais pour qu'on fût autorisé à généraliser cette méthode, il faudrait qu'il n'y en eût aucune capable de rivaliser avec elle, et qu'elle s'imposât aux chirurgiens par la simplicité de son exécution.

Or d'une part, il y a une méthode qui vaut bien celle-là au point de vue du résultat définitif, et qui a en outre l'avantage de pouvoir s'appliquer à des cas beaucoup plus nombreux que la précédente. Elle l'emporte encore par sa simplicité; car personne ne contestera que pour la grande généralité des médecins, il ne soit plus facile d'appliquer une chaîne d'écraseur, que de lier l'artère linguale. Enfin la méthode des ligatures préalables comporte en somme deux ou trois opérations, puisqu'il faut lier l'une ou les deux linguales, et ensuite exciser la tumeur, tandis que la ligature extemporanée n'en comporte qu'une, dont tous les temps s'exécutent dans une région unique.

Ainsi restriction du champ opératoire, simplicité re-

lative d'exécution, telles sont les raisons qui jointes à une efficacité aussi grande comme moyen de prévenir l'hémorrhagie, me déterminent à donner à la ligature extemporanée la préférence sur la ligature préalable des linguales. Il n'en est pas moins vrai qu'elle restera dans l'histoire de la chirurgie comme une méthode bien conçue, qui n'aura dû sa déchéance qu'à l'apparition sur la scène chirurgicale d'une rivale redoutable et puissamment armée pour la lutte.

Ces éloges anticipés de la ligature extemporanée, ne sauraient s'appliquer en rien à la *ligature* dite *progressive;* l'oubli dans lequel sont tombés tous les procédés est incontestablement mérité, quoique en définitive elle ait donné d'assez beaux résultats. Mais les difficultés de son application, les douleurs qui en sont inséparables, l'odeur infecte qu'exhalent les parties mortifiées, la lenteur de leur chute l'avaient fait abandonner avant même que l'écraseur linéaire ne fût venu la détrôner.

La ligature extemporanée comprend deux procédés, le procédé lent et le rapide; à chacun d'eux correspond un instrument, l'écraseur linéaire et le serre-nœud de Graefe modifié par M. Maisonneuve.

Avant de comparer ces deux instruments l'un à l'autre, résumons les avantages de la méthode elle-même.

Il est incontestable que, dans le plus grand nombre des cas, elle est à l'abri des hémorrhagies, même dans les cas graves et dans les cancers de la base. La sécurité qu'elle donne à l'opérateur contre l'hémorrhagie ne lui fait pas craindre d'entamer franchement les parties saines et de remplir ainsi la première et la plus importante des indications.

La plaie qui résulte de l'ablation de la tumeur a une grande tendance à la cicatrisation; l'intoxication putride est donc bien moins à craindre que dans ces cas de ligature progressive,

La *ligature extemporanée* convient à toutes les tumeurs quelqu'en soit le siége, à la condition expresse cependant que la langue ait gardé sa mobilité, que la production morbide n'en dépasse pas les limites, et que l'application de l'instrument ne soit pas rendue impossible par la saillie du maxillaire inférieur.

Nous avons fait la part de l'excision simple en lui laissant les cas très-simples dans lesquels un coup de de ciseau ou des incisions peu considérables permettent d'enlever la tumeur sans qu'on ait nullement à craindre l'hémorrhagie. Nous avons fait aussi celles de la cautérisation actuelle. combinée avec l'excision, et de la ligature atrophiante. Nous ne craignons pas de répéter qu'elle doit être aussi restreinte que possible, et que la ligature extemporanée réunit tous les avantages capables d'imposer une méthode opératoire. C'est donc la méthode par excellence pour l'ablation des cancers de la langue. C'est elle qui trouve son emploi dans ce grand nombre de cas soumis à l'observation des chirurgiens dans la période d'état, alors que les méthodes exceptionnelles ne sont pas encore indiquées par l'étendue considérable du mal.

Mais quel est, de l'instrument de M. Chassaignac ou de celui de M. Maissonneuve, celui qui mérite la préférence? On s'est surtout servi du premier, et les observations où il est question du second ne sont pas assez nombreuses pour qu'on puisse établir un parallèle sérieux entre les deux.

Tout serait pour le mieux si la ligature extemporanée pouvait convenir à tous les cas. Il y en a malheureusement où les opérations préliminaires sont absolument indispensables, si l'on veut être certain de faire l'ablation de toutes les parties malades et avoir quelques chances de prévenir la récidive.

Aussi, dirons-nous d'une manière générale que toutes les fois qu'on craindra seulement de ne pas pouvoir tout enlever, il ne faudra pas hésiter à appeler à son aide une des opérations préliminaires décrites plus haut.

On a vu, dans le chapitre où je me suis occupé des indications opératoires, que, pour moi, il n'y avait aucune tentative à faire toutes les fois que le cancer avait envahi en partie les piliers antérieurs du voile du palais, l'amygdale ou la base de l'épiglotte. C'est dire que nous rejetons les opérations semblables à la seconde de Billroth, rapportée plus haut.

Alors que l'on a un espoir sérieux de faire une opération complète, nous croyons que le meilleur procédé serait celui de Roux ou de Sédillot ; celui de Billroth et de Bœckel a l'inconvénient de rendre très-difficile la consolidation du maxillaire, après une double section ; quant aux incisions sus-hyoïdiennes, il est à craindre que, dans bon nombre de cas elles n'ouvrent pas une voie suffisamment large, à moins qu'on ne fasse des délabrements énormes ; or la section du maxillaire y expose beaucoup moins et remplit tout aussi bien le but de l'opération.

Enfin, il nous semble qu'il n'est pas indifférent de réunir par un fil métallique les surfaces sectionnées, déjà très-exposées à la nécrose par le fait seul de la section ; s'il était certain que le procédé de M. Sédillot

rendît cette précaution inutile, nous n'hésiterions pas à l'adopter sans réserve. Mais ce procédé n'ayant été mis en usage qu'une fois, il nous est impossible d'avoir à cet égard une opinion parfaitement arrêtée.

Pour justifier les conclusions qui précèdent, je crois devoir faire connaître le détail des accidents observés à la suite de l'application des diverses méthodes dont je viens de discuter les avantages et les inconvénients.

Parmi les 208 observations que j'ai recueillies, il n'y en a vraiment que 178 qui puissent servir de base à une statistique de ce genre.

De ces 178 cas, il faut en retrancher 39 où la maladie a été abandonnée à elle-même. Les 139 qui restent se décomposent en quatre groupes: les cancers opérés et guéris au moment de la sortie des malades de l'hôpital, les opérations suivies de mort, les récidives immédiates, et les opérations dont le résultat n'est pas indiqué. Or, sur ces 139 cas, il y a eu pour les cancers opérés et guéris 13 hémorrhagies primitives;

Pour les cancers opérés suivis de mort 6 hémorrhagies primitives (la mort n'a pas été causée par les hémorr.);

Pour les cancers opérés et récidivés, il y a eu 3 hémorrhagies primitives;

Enfin, pour les cas opérés dont on ne connaît pas le résultat, il y en a eu cinq.

Quant aux hémorrhagies secondaires, elles sont au nombre de 12 pour la première catégorie (cancers opérés et guéris), de 3 pour la seconde (cancer opérés suivis de mort), de 1 pour la quatrième (résultats inconnus).

Ce qu'il y a d'intéressant, c'est de rechercher les méthodes opératoires à la suite desquelles cet accident a été le plus fréquent.

Or, d'après mes relevés il y a eupour l'excision simple, sur 36 cas, 8 hémorrhagies primitives, 2 secondaires;

Pour l'excision combinée avec la ligature préalable; 2 hémorrhagies primitives.

Pour l'excision combinée avec la section du maxillaire sur 20 opérations, 3 hémorhagies primitives;

Pour l'excision combinée avec la résection temporaire, sur 9 cas, 2 hémorrhagies primitives;

Pour la ligature progressive employée seule, sur 17 cas, 2 hémorrhagies primitives dont une légère;

Pour la ligature extemporanée d'après le procédé de M. Maisonneuve, sur 10 cas, une hémorrhagie primitive légère.

Pour la méthode galvano-caustique simple sur 14 cas, 4 hémorrhagies secondaires et 1 primitive.

Par contre, sur les 45 cas connus d'écrasement linéaire, on n'a noté que 3 hémorrhagies secondaires et 5 primitives, dont 4 très-légères, et une seule assez grave pour nécessiter la ligature de la carotide primitive (Foucher).

Tandis qu'à la suite de l'écrasement l'hémorrhagie est tout à fait exceptionnelle, elle est d'une très-grande fréquence après l'excision simple ou combinée, et après l'emploi du couteau galvano-caustique.

Les autres accidents signalés après l'opération du cancer de la langue sont l'infection purulente (4 fois), l'asphyxie et la dyspnée (2 fois), une pleurésie compliquée de gangrène du poumon (dans un cas de ligature préalable des linguales suivie d'excision).

La pneumonie (3 fois),

La bronchite (2 fois),

La parotidite (1 fois),

Et plusieurs autres maladies tout accidentelles, — ne se rattachant pas davantage à tel procédé plutôt qu'à tel autre.

Pour compléter et confirmer ce qui précède, il me semble utile de placer à la fin de ce chapitre le tablea suivant, qui donne les résultats définitifs de 178 cas, avec indication du procédé opératoire employé :

Méthode opératoire.	Guérisons à la sortie non suivies après l'opération.	Morts à la suite de l'opération.	Récidives		Total.
			1. Sans indication du résultat final.	2. Avec indication de mort.	
Excision simple.	21	6	4	5	36
Ligature progressive.	13	2	1	1	17
Ecrasement linéaire simple	32	7	3	3	45
Ligature extemporanée.	5	1	3	1	10
Section temporaire et excision.	20	10	1	2	33
Résection du maxillaire.	5	2	»	2	9
Galvanocaustie simple.	6	4	1	3	14
Galvanocaustie avec section temporaire.	»	»	1	1	2
Cautérisation en flèche	9	?	»	»	9
Ligature préalable des linguales et excision.	2	»	»	1	3
Total...	113	32	14	19	178

BIBLIOGRAPHIE.

Andren Inglis. — The Edimburg médical an surgical journal. T. I, p. 34. 1805. Observ.

Ancelon de Dieuze. — Gaz. des hôp. 58. T. 5, 2e série. (Observ.)

Arnott. — Med. chir. transac. T. XXII, p. 20. 1839. Archives. Mai, 1840. 103 observ.

Bieshaur. In Schmidtz Jahr. T. CVII. 1860 (Observ.)

Billhoth. — Thèse de Capmas. 1866. Observ. Virchow's Archives. XVIII.

Bundorf (Jean). In Schmidtz Jahr. T. CVII. 1860. (Observ.)

Boyer. — Cancer de la langue et de son traitement. Thèse de Paris, 1865, n° 192. T. VI, p. 392. Observ.

Broca. — Tumeurs. T. I, p. 444. Paris, 1866. Des cancroïdes accompagnés de kystes muqueux. Berlin, 1859. Société de chirurgie. 59. T. X, p. 350.

Boucault (J.-Bap.). — Dissert. sur quelques maladies de la langue. Thèse de Paris, 1818. In-4°. N° 260.

Bellebat. — Aglossostomographie. Saumur.

Buttner. — Seltene Wahrnchmung eines an der zunge seit vierundzwanzig Jahren aus dem Munde hervorragenden Fleischgewaechsés et Kœnigsb. 1770. In-4o.

Brouardel. — Bull. de la Soc. anat. 1865. Observ.

Bœckel. — Gaz. hebd. 1863. P. 304. Observ.

Blache Réné. — Bull. Soc. anat. 1865. Observ.

Busch. — Berlin. Mars. 1869. Observ.

Brenner et Januskevitch. In Schmidtz Jahr. T. CIII. 1860. Obs.

Biechy. — Echo médical. Observ.

Chassaignac. — Société de chir. 16 juillet. 1862.

Gaz. des hôp. 1860. Id. 1858, nov. = Arch. méd. 96. 1856. — Bull. gén. de Ther. 1856, p. 409. — Id., 412 et 413. — Thése de Paris, Robert, 1856. — Bull. de la Soc. de chir. T. I, 1861, 2e série. — Id. 1863. T. III, 4e série. — Gaz. des hôp. 1857, octobre. — Id. 1862. 90. — Société de chirurgie, 1859. T. IX, p. 192.

Archives gén. de médecine. Décembre 1855.

Celse. — De linguæ ulceribus. Lib. VI. Ch. xii.
Collis. — Gaz. hebd. Année 1866, p. 782.
Capmas. — Thèse de Paris. 1866, no 217.
Cullerier. — Destruction complète de la langue par une affection cancéreuse prise pour syphilitique. In Jour. gén. de méd. T. LXXXIV, p. 77. 1823. — Du traitement du cancer de la langue, à l'aide de la ligature. In Bull. de Thérap. T. IX, p. 51. 1835.
Cloquet. — Arch. 14-511 (observ.).
Demarquay. Union méd. 1858, p. 126. — Soc. de chir. 29 novembre 1862. — Arch. gén. de méd., février 1868.
Gaz. des Hôp., 1860. — Gaz. dés Hôp., 1855, 15 septembre. — Soc. de chirurg., 1865. — Arch. gén. de méd., 1868, février. — Bull. gén. de thér., 1856, p. 413. — Arch. gén. de méd., 1868, p. 136. — Union médicale, 1869, p. 910, 3e série, t. 7.
De Haen. In Schmidtz Jahr. T. DVII. 1860. (Observ.)
Delamotte. Traité de chirurg. T. I., p. 72-3 (Observ.)
Delpech. Clinique chirurgicale (Observ.)
De Græfe. In Schmidtz Jahr. T. CVII. 1860. (Observ.)
Dietz. id. (Observ.)
Ders. id. (Observ.)
Dieffenbach. id. (Observ.)
Dupuytren. Thèse de Paris. Robert, 1856. (Observ.)
Everard Home. (Observ.) Philos. transac. T. XCIII, p. 205, 1803.
Flaubert. Thèse de Paris, 1836, n° 85. (Observ.) — Thèse de Voranger, Paris, 1836. (Observ.)
Fabrice de Hilden. Cent. 3 obs. 84. (Observ.)
Forest (de la) Pierre. Tom II, livre XIV, Schol. obs. 24. (Observ.)
Forster. Anatomie pathologique.
Fiddes (de Kingston). (Observ.) Edinb. Med. Journ. T. IV, p 1092. 1859.
Foucher. Thèse de Paris, 1862, no 69.
Gaz. des Hôp., 1862, novembre, p. 518. (Observ.)
Moniteur des Hôpitaux. (Observ.)
Bulletin de Thérap. T. 55, p. 462, 1858. (Observ.)
Flurin. Bull. Soc. anat., 1863, p. 273. (Observ.)

Galenczowski. Fungus hamatodos der zunge durch ligatur geheilt, in Græfe's and Walther's Journal, t. XII, p. 599, 1828. (Observ.)

Geny. Journ. de Vandermonde, 71-287. (Observ.)

Girard. Société anat. T. V., p. 178, 1830. (Observ.)

Giamatteir. Revue medico-chirurgicale, t. XII. (Observ.)

Goyrand. Bull. Soc. de chir., 1855. (Observ.)

Godart. Gaz. des Hôp., 1862, décembre, p. 603. (Observ.)

Hayes (Th.). Cases of unusual affection of the tongue, in Mem. of the med. soc. of London, t. II, p. 185, 1789.

Heyfelder. Société de chir. de Paris, t. X, p. 346.

Zungenkrebs und extirpation krebshaft entarteter zungentheite. In Pommer's Schweiz Ztschr, Band I, ft. 1 et Schmitt's Jahrbb, t. VII, p. 302, 1835.

Hopf. Ueber die Methoden zur extirpation des Zungenkrebs. Erlangen, 1856. in-8.

Hulhe. Médical Times, 1865. T. I.

Hutchinson (Jonathan). Medical Times, 1860. T. II.

Hawkins. In Schmidtz Jahr. T. CVII. 1860. (Observ.)

Heath (Christophe) Medical. Times, 1867, I. (Observ.)

Heurtaut. Bull. de thér., 1856. (Observ.) Thèse de Paris 1860.

Holmes Cootes. Vol. IV, p. 246. (Observ.)

Hilton John. Guy's hospital Reports. London. 2me série, vol. VII, 1851. (Observ.)

Huguier. Soc. de chir., 1856-57, t. VII, p. 27. (Observ.).

— 1857-58, t. VIII, p. 179. (Observ.).

— 1861, t. I, 2me série. (Observ.).

Bulletin de thérapeutique., t. XXXIX, p. 180, an. 1850 (Obs.).

Jacoby. American Journal off Obstetr., p. 81, mai 1869 (Observ.).

Jaeger (Michel). De extirpatione linguæ. Erlangæ, 1832, in-4o. (Observ.)

Just. Schmidt's Jahrbb., t. CVII, p. 245, 1860.

Klein. Zweite beobachtung einer durch die Abscheidung. P. 665.

Klob. Vienne, 1863, med. Wochnbl. T. XIX, p. 65. (Observ.).

Lawrence. Lancet. 1862. T. I. (Observ.).

Lecussan (J.-Jos.). Diss. sur les malad. de la langue. Thèse de Paris 1819. — in-4., n° 261.

Larrey. (Robert), Thèse de Paris. — 1856. (Observ.).
Société de chirurgie, 55-56. T. VI, p. 494. (Observ.).

Langenbeck. Deutsche Klinck. 1856, 30-31. (Observ.).
Neue Bill. fur Chir. T. II, p. 587. 1820.

Lebert. Anat. path. (148. (Observ.). Anat. path. 319. (Observ.).

Leplé. Bull. de la Soc. de chirurg. Paris, 1857-58, p. 212 et 213. (Observ.).

Lenoir. Union méd. T. I, n° 43. (Observ.).

Linhart. In Schmidtz Jahr. T. CVII. 1860. (Observ.).

Lisfranc. Revue méd. 1827. II. 69. (Observ.).

Louis. Acad. de chir. T. V, p. 502 et 505. (Observ.).
Id. p. 499. (Observ.).

Lenoel. Des affections chir. de la languc. 1851. Thèse de Paris, n° 96.

Mayor. Gaz. méd. T. III. (Observ.).
Gaz. hebd. 1853, p. 47. (Observ.).
Des tum. de la langue. Paris, 1848.

Maisonneuve. Capmas. Thèse de Paris, 1866. (Observ.).
Atlas de Lancereaux, 1864. (Observ.).
Gaz. des hôp. 1862. (Observ.).
Clinique chirurgicale de Maisonneuve. T. II. 1864, p. 104. (Observ.).
Gaz. des hôp, 1854, p. 602.

Marescotti. Relatio mirabilis operationis in tumore carcinomatoso linguæ. Bononiæ, 1730. In 4.

Mirault. Gaz. méd. T. II. (Observ.).

Middeldorpf. In Schmitz Jahr. T. CVII. 1860 (Observ.)

Morel-Lavallée. Soc. de chir., année 1845 Séance du 3 novembre. (Observ.).

Moore (Charles). Médical chirurg. Trans. T. LXV, 1863. (Observ.).

Mofod. Union méd. T. XII, n° 32, 18 mars 1858. (Observ.)

Martin. Gaz. des hôp., mai 1856, p. 220. (Observ.).

Miallet. Du cancer de la langue, 1865. Paris, 274.

Morgagni. De sed. morb. L. IV.

Nélaton. Gaz. des Hôp. Octobre 1850. (Observ). Thèse de Paris. Robert, 1856. (Observ.).
Gaz. hebd., année 1854, p. 240. (Obs.).
Nunneley. Medic. Times and gaz. déc. 1861. (Observ.).
Olivier. Dictionnaire en 30 volumes. Maladies de la langue, 1838. T. XVII, p. 484 et suivantes.
O. Doherty. Dublin Quart J. 1859. Aug., p. 191. (Observ.).
Paget. Lancet, 1858. T. II, p. 307.
Saint-Bartholomew's hospital reports. Vol. 1, page 55. (Observ.).
London Times and medic. gaz. 10 févr. 1866. (Observ.).
Lectours on surgical pathology, t. II.
Panas. (Observ.).
Plombe Samuel. Lancet, 1868.
Pétrequin. Gaz. des hôp. Octobre 1850. (Observ.).
Regnoli. Nuevo metodo per l'estipazione de la lingua Pisa, 1838. Gaz. méd. de Paris, 1838. (Observ.).
Richard. Soc. anat. T. XXVIII, p. 356, année 1852. (Observ.).
Richet. Bull. de la Soc. de chir. 1860. T. I. (Observ.),
Soc. de chir. 54-55. T. V, p. 388. (Observ.)
Rizzoli. Thèse de Capmas. 1866. (Observ.).
Robert. Thèse de Paris, 1856. (Observ.).
Roux. Gaz. méd. 1839, p. 489. (Observ.).
Journal des connaissances utiles médico-chirurg, 1856. (Observ.).
Lebert. Anat. path., p. 148. (Observ.).
Ruggieri. Gaz. méd. de Lombardie, 1868. (Observ.).
Ruisch. Obs. anat. chir. cent., obs. 76. (Observ.).
Riondel (Louis). Dissertation sur les maladies de la langue. Thèse de Montpellier, 1817.
Richter. De cancro linguæ. Gettingæ, 1799.
Reiche. Ueber die partielle und totale extirpation der Zunge in Rust's Magaz., t. XLVI. p. 167. 1836.
Siebold. Chiron. T. I, p. 651. 1805.
Sédillot. Gaz. méd., t. XII, p. 126 (Observ.) Compte-rendu acad. desc., 19 fév. 1862 (Observ.).
Schub. (Observ.). De l'épithélioma, 1851, p. 271. (Observ.). Clinique, 16 janvier 1860.

Seimelder. Union médicale, 1860, t. VIII, p. 91. (Observ.).
Symes-James. The Lancet 1865, t. I. Id. 1866 (Observ.)
Schroll. (J.-C.)De extirpatione scirrhi in latere linguæ, etc. In obs. Jenæ, 1784, in-4°.
Tulpius. Obs. méd. lib. I, obs. 41.
Tillaux. Capmas, thèse 1866 (Observ.).
Titon. Soc. anat., t. 27, p. 202, an. 1852 (Observ.)
Thiersch. De l'épithélioma. Schmidtz Jahr. 1870. (Observ.).
Thierry de Limbourg. Schmidtz Jahr. T. CVII. 1860. (Observ.)
Travers (Benjamin). Medico-chirurgical transactions, vol. XV. London, 1829.
Valther (Philippe). In Schmidtz Jahr. T. CVII. 1860. (Observ.).
Velpeau. (*Observ.*). Gaz. des hôp., 58, t. V, 2e série. (*Observ.*). Soc, anat., t. XXI, p. 332, année 1846.
Wagner de Berlin. In Schmidtz Jahr. ü. T. CVII. 1860 (Observ.)
Werner. Arch. für Physiol. Heilk. N. F., t. II. (Observ. p. 85, 88 1858).
Williams. Lancet, 1862. 1 (*Observ.*).
Walshe. *Cancer de la langue.* 1846.
Voranger. Du cancer de la langue, 1836. Thèse de Paris, n° 85.
X. Note sur l'emploi de la ligature dans un cas de cancer de la langue, Arch. gén. de méd., juillet 1843, t. 25, p. 147, année 1843.
— Traitement du cancer de la langue à l'aide de la ligature, t. IX, p. 51.

Cancer de la langue. Société anat., T. V, p. 178.
Id. T. XXVII, p. 202.
Id. T. XXX. p. 38.
Id. T. VI, p. 16.
Id. T. XXI, p. 332.

Bulletin de thérapeutique. T. 55, p. 462.
Id. T. 49, p. 271.
Id. T. 41, p. 92.
Id. T. 25, p. 147.
Id. T. 9, p. 51.

Section du nerf par la bouche. Dublin, Quarterly Journal, novembre 66.

1

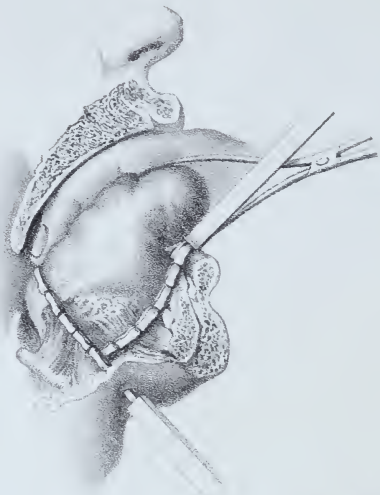

2



3

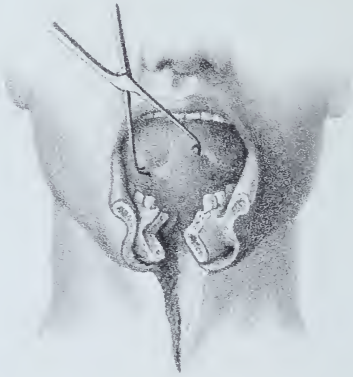

4

5

Mesnel lith.

Imp. Becquet Paris.

EXPLICATION DES PLANCHES.

Pl. I.

Fig. 1. Amputation de la langue à l'aide de l'écraseur. (Le dessin est emprunté au mémoire de M. Chassaignac.)

Fig. 2. Région sus-hyoïdienne. (Cette figure reproduit les incisions et la dissection de la région par le procédé de Regnoli auquel elle est empruntée.)

Fig. 3. Section temporaire du maxillaire inférieur d'après le procédé de M. Sédillot

Fig. 4. Cancer épithélial et abcès ganglionnaire montrant le malade de l'observation de M. Girard, page 43.

Fig. 5. Epithéliome lingual à forme ulcéreuse avec engorgements ganglionnaires multiples. Malade de l'ob. III, page 44.

P. II.

Fig. 1-2. Globes épidermiques et cellules épithéliales d'un cancer de la langue empruntées à l'Atlas d'anat. path. de Lebert.

Fig. 3. Coupe microscopique d'une tumeur épithéliale de la langue destinée à montrer les papilles profondes et l'infiltration de cellules ambryoplastiques qui se développent à leur périphérie et étouffent les fibres musculaires dont on aperçoit çà et là quelques-unes coupées en travers et reconnaissables à leurs stries. Cette coupe provient d'une pièce ayant macéré dans l'alcool; aussi les cellules épithéliales paraissent-elles petites et ratatinées.

Fig. 4. Autre point de la même préparation montrant les fibrilles des muscles envahies par l'infiltration cellulaire.

Fig. 5. Fibre musculaire isolée avec les noyaux du sarcolemne en voie de prolifération.

Fig. 6, 7, 8 et 9. Cellules épithéliales et globes épidermiques d'un épithéliome vues à l'état frais. Analogie des trois dernières cellules avec la cellule dite cancéreuse.

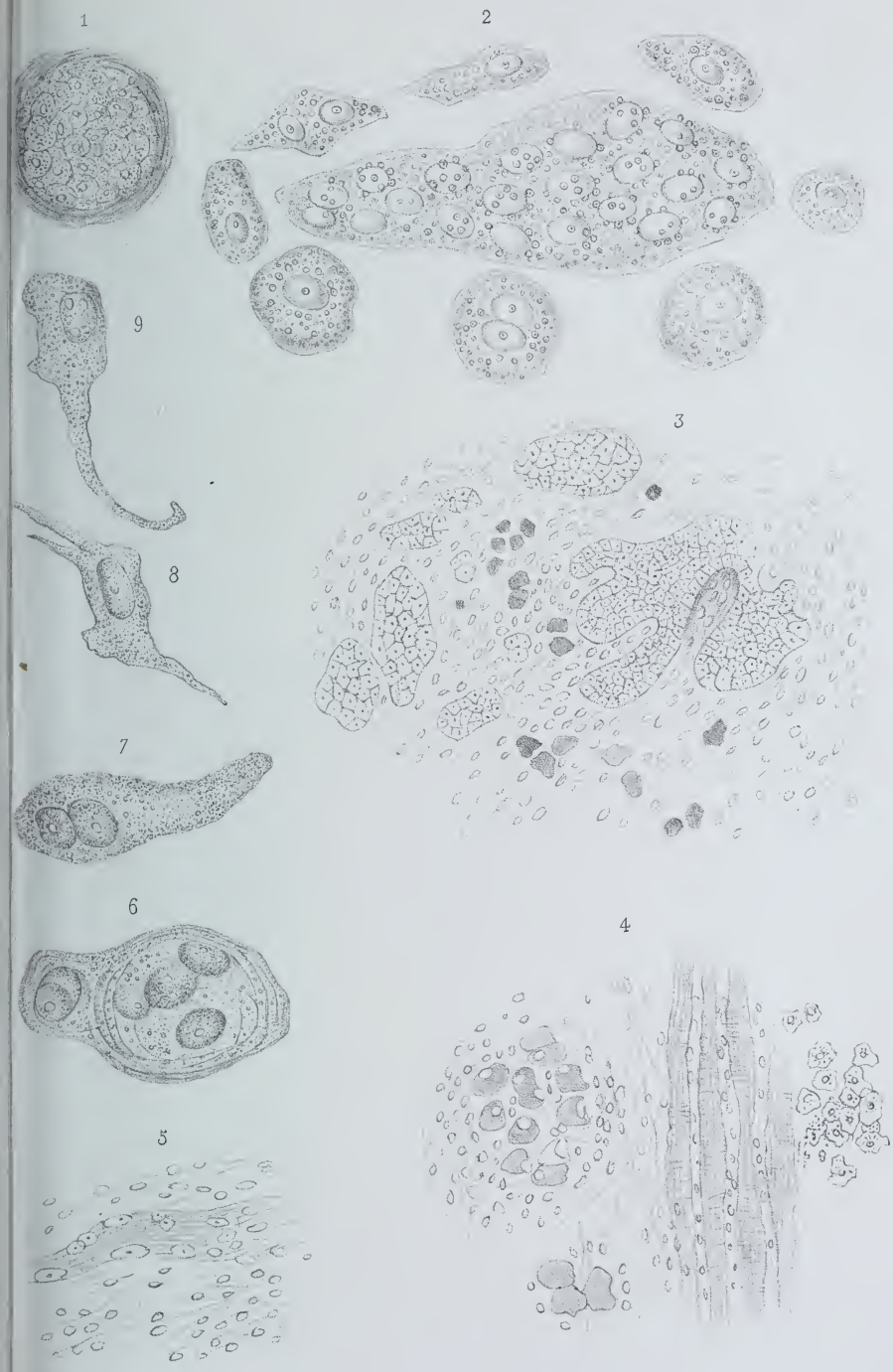

Mesnel lith.

Imp. Becquet Paris.